# 宮崎整形外科懇話会論文集

第21号 *2016*

宮崎整形外科懇話会

# 目 次

**【第71回懇話会目次】**

（論文）

アキレス腱縫合術後に再断裂と創部感染を起こし治療に難渋した１例 …… 梅﨑　哲矢、ほか …… 1

脛骨骨切り後に施行したTKA …… 柏木　輝行、ほか …… 3

当科での人工膝関節置換術後感染に対するインプラント温存治療の経験
(化膿性膝関節炎による関節破壊と診断せずTKA施行した症例) …… 公文　崇詞、ほか …… 5

大腿骨転子部骨折術後に巨大血腫を併発し骨溶解した１例 …… 小牧　亘、ほか …… 9

バストバンドを併用したヒッププロテクター …… 平部　久彬、ほか …… 13

当院における掌側ロッキングプレート(Acu-Loc2)を用いた橈骨遠位端骨折に対する治療成績 …… 山口洋一朗、ほか …… 15

手指非結核性抗酸菌症の治療経験 …… 森　治樹、ほか …… 17

（抄録）

橈骨神経麻痺に対する腱移行術の検討 …… 石田　裕之、ほか …… 19

当院における距骨骨折の治療経験 …… 大塚　記史、ほか …… 21

両側橈骨遠位端骨折後に遅発性両側長母指伸筋腱断裂を生じた１例 …… 甲斐　糸乃、ほか …… 23

変形性肩関節症に対する人工骨頭置換術と全人工肩関節置換術の治療経験 …… 谷口　昇、ほか …… 25

ピオクタニン溶液を使用した感染治療 …… 福田　一、ほか …… 27

長期透析患者の大腿骨近位部骨折後の転機 …… 村岡　辰彦、ほか …… 29

大腿骨骨幹部開放骨折後MRSA感染し治療に難渋した１例 …… 樋口　誠二、ほか …… 31

当院の最近10年間で経験した小児化膿性関節炎の検討 …… 原田　哲誠、ほか …… 33

【第72回懇話会目次】

（論文）
骨粗鬆症に対する本院の地域における取り組み …… 小牧　亘、ほか …… 35

THAセメントレスカップの使用経験 …… 柏木　輝行、ほか …… 41

踵骨骨折（depression type）の治療報告 …… 北堀　貴史、ほか …… 43

足関節後果骨折に対する治療成績 …… 益山　松三、ほか …… 45

当院における新鮮月状骨周囲脱臼の治療成績 …… 山口洋一朗、ほか …… 49

外側小皮切によるスクリュー固定を併用したWesthues変法にて骨接合を行った踵骨骨折の１例 …… 三橋　龍馬、ほか …… 51

宮崎大学整形外科関連病院における学会活動と論文執筆活動
－いわゆる‘外病院’でキャリアアップは可能なのか－ …… 小島　岳史、ほか …… 55

大腿骨近位部病的骨折に対して腫瘍用人工骨頭を用いた治療成績 …… 日吉　優、ほか …… 59

当院における転移性骨腫瘍の治療方針について …… 小田　竜、ほか …… 63

液体窒素処理骨を用いて再建を行った骨軟部組織腫瘍の治療成績 …… 中村　嘉宏、ほか …… 67

鎖骨両端骨折に対し LCP クラビクルプレートラテラルエクステンションを使用した１例 …… 森　治樹、ほか …… 71

（抄録）
小児脛骨骨幹部骨折に対する弾性髄内釘固定法の治療成績
Elastic stable intramedullary nailing of pediatric tibial shaft fractures …… 村岡　辰彦、ほか …… 73

アキレス腱縫合術後に再断裂と創部感染から長期加療が必要となった２例 …… 長澤　誠、ほか …… 75

変形性足関節症ステージ４に対し骨きり術を行った１例 …… 岡村　龍、ほか …… 77

妊娠中期に発生した化膿性恥骨結合炎 …… 森　治樹、ほか …… 79

Body mass indexは麻痺性側弯症の進行に影響を及ぼすか？ …… 門内　一郎、ほか …… 81

足趾に発生した腱鞘巨細胞腫の１例 …… 和氣　聡、ほか …… 83

原発不明脊椎転移性腫瘍における当院での原発巣検索について …… 永井　琢哉、ほか …… 85

# 第71回宮崎整形外科懇話会

日 時：平成27年12月12日（土）
会 場：宮崎県医師会館

# アキレス腱縫合術後に再断裂と創部感染を起こし治療に難渋した１例

宮崎市郡医師会病院　整形外科　梅﨑　哲矢　森　　治樹
山口洋一朗　今里　浩之

## はじめに

アキレス腱断裂は近年では保存治療も一般化し、良好な成績を得ることが出来る。しかし社会やスポーツへの早期復帰のためには手術治療が保存治療に優ると考えている。当院では患者の希望に沿って治療方法を選択しているが、今回手術治療後に再断裂と創部感染のために治療に難渋した１症例を経験したので報告する。

## 症　例

症例：30 代、男性
既往歴：特記事項なし
喫煙歴：なし
現病歴：地区のバレー大会にて受傷
初診時所見：アキレス腱部に陥凹を認め、Thompson test 陽性
治療経過：受傷同日に入院し、2 日後に手術を施行した。手術は 4 strand の固定を主縫合とし、cross stitch による補助縫合を追加した。縫合は全て吸収糸を使用した。術後は下腿シーネ固定とし、術後 1 週から自動運動を開始した。しかし術後 3 週に病院自室内で誤って患肢で全荷重し、アキレス腱再断裂を受傷した。数日後に Lindholm 変法による再建術を施行した。術中所見では、前回縫合部は完全に断裂し、再度の端端縫合は困難であった。このため前回の縫合糸は全て除去し、残存アキレス腱を可及的に寄せた状態で、折り返した下腿三頭筋筋膜を縫着した（図 1)。アキレス腱遠位部が膨らみ閉創は可能であったが、皮膚の緊張がかなり強い状態であった。術後は下腿シーネ固定とし、術後 1 週から ROM 訓練を開始した。しかし術後 2 週には血性の浸出液を認め、炎症反応の上昇はごく軽度（CRP：0.4）であったが、創部感染と判断し抗生剤 CEZ を再開した。その後、創部培養より MRSE が検出され抗生剤を VCM へ変更し、毎日の創洗浄を継続した。2 週ほど VCM 投与と洗浄を行い、感染の鎮静化と閉創目的に再々手術を行った。

再々手術では主縫合の糸を残し、生食での十分な洗浄と可及的なデブリードマンを行った。創部は閉創可能であったが、前回手術と同様に皮膚の緊張がかなり強い状態であった。再々手術後の抗生剤は、VCM による副作用出現のため DAP へと変更した。術後 9 日目には創部は感染徴候無く、抗生剤を中止した。しかし術後 2 週目に炎症反応の上昇は無いが（CRP：0.08)、血性の浸出液を認めた。MRSE 創部感染の再燃と思われたが、培養ではグラム陰性桿菌の Proteus が検出された。抗生剤を DAP から LVFX へと変更し、創部は開放創のまま病室にて適宜デブリードマンを行った。その後、2 度の創部培養陰性を確認し、閉創は困難であるため、bFGF 製剤を開始した。再々手術後から 8 週で感染の再燃無く、徐々に良好な肉芽の形成と上皮化を認めた（図 2)。皮弁も検討していたが、仕事の都合上入院の継続が困難であり、やむなく外来治療へと切り替えた（初回手術から 3.5 か月)。

外来治療は自宅での石鹸洗浄と PG 製剤軟膏を継続とし、外来にて適宜デブリードマンを行った。リハビリは退院後からは装具装着での全荷重を許可し、足関節の可動域の改善を確認しながら装具の角度を調整した。創部は幸いにも感染の再燃無く上皮化が進行し、可動域・筋力も時間を要したが徐々に改善を認めた。初回手術から 17 カ月後の最終観察時には、創部はややケロイド状ではあるが完全に上皮化した（図 3)。可動域も筋力も健側と差が無い程度まで改善し、運動も重労働も支障なく可能であった。

## 考　察

アキレス腱のガイドライン[2]では、再断裂・感染ともに数％の頻度で起こる合併症と記載されているが治療については記載がない。また国内での再断裂についての報告は少なく、その治療となると記載は殆ど無い。土屋らは再断裂5例の治療について報告[3]しており、縫合方法は様々だが、基本は陳旧性断裂に準じて手術を行う方針としている。ただし陳旧性断裂の治療について様々な方法があるが、現状では治療選択に明確な基準がない。またアキレス腱術後の感染については、我々の渉猟し得た範囲で国内の報告は無かった。国外では、ARIらが再断裂と感染について報告[1]している。これはアキレス腱409例中の23例の再断裂と9例の感染についての報告だが、再断裂はほとんどが不慮の荷重や転倒が原因である。感染のリスクファクターとしては、60歳以上、糖尿病、ステロイド内服、喫煙、治療開始までの遅れ、受傷前のアキレス腱部の疼痛を挙げている。感染の治療は抗生剤とデブリードマンを主体とし再建術を行うが、その方法は様々である。

ここで本症例について検討すると、再断裂は不慮の事故のため予防が出来なかった。またARIが報告するような感染のリスクファクターは無かった。手術手技においては、再断裂手術では閉創後の皮膚の緊張が強く、軟部組織の問題が懸念された。これが感染の一因になった可能性がある。ただ感染予防として、再建手術の際に皮膚の緊張を抑えるためだけに残存組織を切除したり、皮膚移植を追加したり、他の再建法を選択すればよかったどうかは分からない。再々手術時の閉創でも同様である。ほか感染後の閉創のタイミングには反省が残る。炎症反応が完全に陰性化していなかったが、洗浄・デブリードマンで鎮静化できると考えていた。本症例では最終的に創部閉鎖に1年半を要した。入院期間の制限が無ければ皮弁やNWPTの適応があったと思われる。

## 結　語

- アキレス腱縫合術後に再断裂と数回の創部感染を起こし、治療に難渋した1例を経験した。
- アキレス腱術後感染手術や再断裂手術において閉創方法の検討が必要である。

## 参考文献


1) Ari Pajala et al：Rerupture and depp infection following treatment of total Achilles tendon rupture：J Bone Joint Surg, 84-A：2016-2020, 2002.

2) 日本整形外科学会診療ガイドライン委員会：アキレス腱断裂診療ガイドライン，南江堂，2007.

3) 土屋原ら：アキレス腱断裂の術後再断裂の5例についての検討：東北整災，44(2)：183-186, 2000.


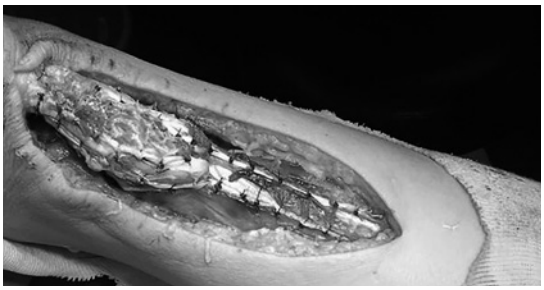

図1　アキレス腱再断裂手術　術中所見

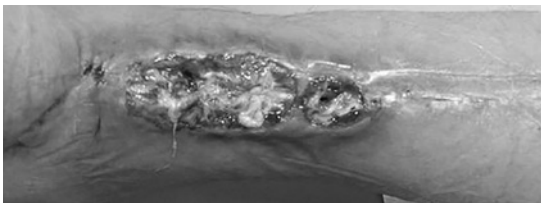

図2　アキレス腱再々手術後から8週
（外来通院治療開始時点）

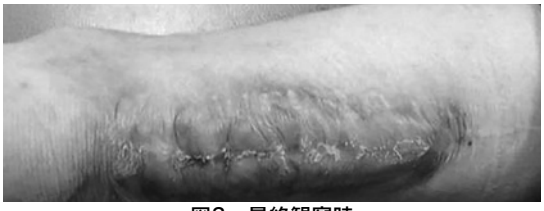

図3　最終観察時

# 脛骨骨切り後に施行したTKA

橘病院　整形外科　柏木　輝行　矢野　良英
花堂　祥治　福島　克彦

## はじめに

高位脛骨骨切り術の術後成績は経年的に劣化し、良好な矯正角が得られた場合でも症状の再発をきたす場合があり、10年以上のsurvival rareは50～90％と報告されている。[1)2)3)]骨切り術後にOAが進行した原因は何か、またTKAを行う場合の問題点、手術手技上の注意点をOA進行の原因をもとに検討した。

## 対　象

対象は、2000年4月～2015年8月までに行ったTKA1834例中、他医で施行された脛骨骨切り術後のTKA施行例10例を対象とした。

## 調査項目

年齢、性差、手術手技（手術時間、出血量、アプローチ）、使用機種、後療法、臨床成績（JOAスコア：日本整形外科学会膝関節機能判定基準）、術後合併症、X線所見（FTA）を調査し、骨切り後OAが進行した原因、TKAの問題点、注意点を検討した。

## 結　果

症例は、男性3例、女性7例、平均78歳（56～88歳）、経過観察期間は平均3年5ヶ月、最長8年7か月、手術時間は平均82分（57分～2時間16分）、術後出血量は平均456m（l40～800ml）。後療法は、手術翌日から全荷重歩行を原則とし、翌日から関節可動域訓練、筋力訓練を開始した。JOAスコアは術前56点が、術後83点。可動域は屈曲術前96度が、術後100度。伸展術前-5.5度が、術後0度。X線所見では、術前FTAは平均169度、術後176度であった。使用機種はLPX-Flex8例、Bi-Surface1例、PERSONA1例、術後合併症に関して、感染症例、再置換例、腓骨神経麻痺症例はなかった。

症例供覧。症例1、73歳男性、HTO後12年、術後FTAは175度、JOAスコアは70点（図1）。症例2、88歳女性、HTO後26年、術後FTAは174度、JOAスコアは85点（図2）。症例3、86歳女性、HTO後20年、術後FTAは174度、JOAスコアは80点（図3）。

**図1　症例1　73歳男性**
**HTO術後14年→TKA術後4年**

## 考　察

HTOの長期成績の報告はさまざまであるが、TKAをend pointとした生存率は10年で50～90％[3)]と比較的安定した術後成績の報告が多い。しかし、症状が再発した症例における脛骨骨切り術後変形には、膝関節の外反、脛骨骨軸と関節中央面のオフセット、後傾角の変化、膝蓋骨低位などが問題になる。[4)]

今回の症例は、骨切りから手術までの期間は5年～26年、平均17年で、HTOの目的はほぼ果たされ術後ADLは安定していた。ただ、症状再発後、再手術までの期間は長く、TKA受け入れに関しては躊躇する症例が多かった。つまり、人工物より自分の骨を用いた手術がベストという説明のもとに骨切り術が行なわれたため、TKAはできれば避けたい手術という認識が強くなっていた。このため変形が進行し手術難度が上昇してしまうことが多い。

骨切り術後OAが進行した原因を検討したところ、骨切り角度に関して、外反が過剰になり外反膝OAを生じた症例4例、FTAは問題ないものの脛骨の近位骨片が外側にシフトしすぎたため内側に荷重がかかり内側OAを生じた症例4例、後方傾斜が35度で局所的に荷重が集中した症例1例、脛骨近位骨片が後方に移動しすぎた症例1例であった。

しかし、どの症例も極端な手術操作ミスというレベルのものではなく、術後の目的は果たされており、あらためてこの手術の難しさを感じた。

骨切り術後のOA進行の原因、通常のOAと異なる点などをふまえた手術手技上の注意点としては、外反膝手術への対応、荷重軸の偏移、脛骨近位の形態変化を考慮した脛骨コンポーネントの設置、特に外側設置にならざるを得ないような骨切り形態への対応、靭帯バランス獲得の困難性から特にパテラトラッキングの確認、抜釘が必要な場合、感染症リスクの増大注意が必要である。

**図２　症例２ 88歳女性**
**HTO術後29年→TKA術後３年**

**図３　症例３ 86歳女性**
**HTO術後22年→TKA術後２年**

## まとめ

高位脛骨骨切り術後にOAが進行した症例に対するTKA手術手技は、進行の原因と特殊な形態を把握することが重要である。

## 参考文献


1) Aglietti P.Buzzi R.Vena LM et al:High tibial valgus osteotomy for medial gonarthrosis:a 10-to21-year study.J Knee Surg 、16:21-26、2003.

2) Wu LD,Hahne HJ, Hassenpflug T:A long-term fol-low-up study of high tibial osteotomy for medial com-partment osteoarthrosis.Chin J Traumatol 、7:348-353、2004.

3) Akizuki S、et al:The long-term outcome of high tibial osteotomy.J bone Joint Surg, Br、90-B:174-178、2008.

4) 三浦　裕正（愛媛大学大学院医学系研究科整形外科）.骨切り後のTKAの工夫とpitfall.Bone Joint Nerve vol5、1:149-153、2015.

# 当科での人工膝関節置換術後感染に対する インプラント温存治療の経験 (化膿性膝関節炎による関節破壊と診断せずTKA施行した症例)

県立延岡病院　整形外科　公文　崇詞　栗原　典近
岡村　　龍　森田　雄大

## はじめに

今回われわれは術前に化膿性膝関節炎 (TKA 術中採取組織検査で後日化膿性膝関節炎が考えられた ) による関節破壊と診断せず ( できず ) 一期的に TKA 施行し、早期に発症した PJI( 原因菌：MSSA) 症例を経験した。関節機能維持と感染沈静化の両方を目的として、掻爬＋洗浄後にインプラントを温存し、開放運動療法とピオクタニン処置さらに RFP 併用の抗生剤投与による治療を行った。本症例での反省を含め文献的考察を加え報告する。

## 症　例

[ 術前経過 ]67 歳女性。左膝痛に対し近医外科クリニック受診。ヒアルロン酸関注治療をされていたところ CRP 高値となり､1 週間程度念のためにクラビットを処方された。その後、左膝痛が徐々に増悪。歩行困難となってきたため近医初診の約 2 か月後に変形性膝関節症の診断で当科紹介受診となった。近医受診時と当科受診時の X 線画像（図１）を比べると、約 2 か月の間に関節破壊が急速にすすんでいた。
当科初診時の検査所見では白血球数は正常範囲内。CRP が 2.1 とやや高値。関節液の貯留はほとんどなく淡血性の液体を 2 cc 採取。細菌培養で細菌は認めなかった。

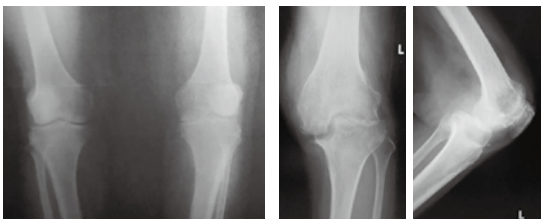

図１　紹介医受診時　　当科受診時

造影 CT 検査を施行し、結果は骨・関節周囲に腫瘍性病変は認めず、関節周囲に辺縁が増強される低吸収域を認め、嚢胞状の病変・膿瘍の形成も疑われた。（図２）

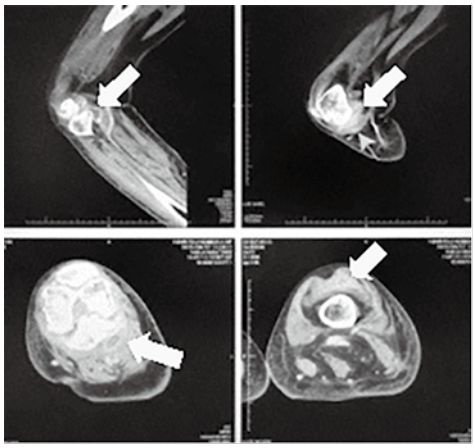

図２　造影CT画像
大腿骨遠位前方と脛骨近位後方に辺縁が
増強される低吸収域あり

その後外来で Follow up し初診から 7 週後の再診時に、血液検査結果・局所所見・全身的な所見で感染は否定的と判断し、その 1 週間後に TKA を施行。術中、関節内には褐色に変色した滑膜様組織が認められ、病理組織診断で慢性活動性・感染性滑膜炎が疑われるとの結果であった。（図３）
[ 術後経過 ] 術後 8 日目に突然、発熱を認めメロペネム (MEPM) 開始。同時に関節液培養検査実施。術後 12 日目に MSSA 同定と薬剤感受性の結果をうけセファゾリン (CEZ) とリファンピシン (RFP) の併用投与開始。術後 15 日目に関節内洗浄＋デブリードマン＋ポリエチレンインサートを交換し開放運動療法開始。術後 31 日目にセファゾリン点滴を終了し、ミノサイクリン (MINO) とリファンピシン (RFP) の経口投与に変更。術後 38 日目・開放運動療法開始 23 日目に開放創自然閉鎖。CRP 陰性化。その後リハビリ

施行し術後 64 日目に自宅へ退院。現在杖歩行可能・可動域は伸展 0°屈曲 115°で感染徴候なく経過している。（表１）

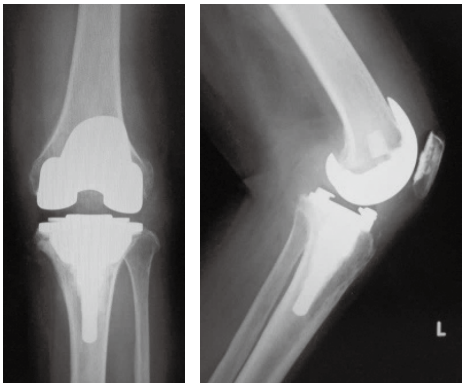


**図３　術後XP**

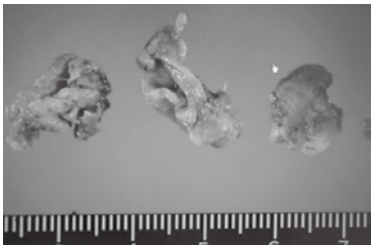

**褐色滑膜様組織**

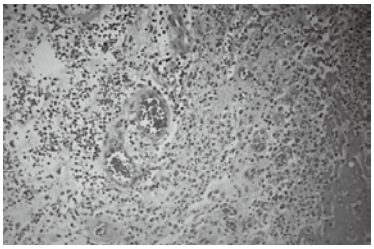

**術中組織**

・線維性浮腫性に肥厚した滑膜様組織
・フィブリン析出、出血、好中球、リンパ球形質細胞の浸潤、細血管の増生が著明
・慢性活動性、感染性滑膜炎を疑う

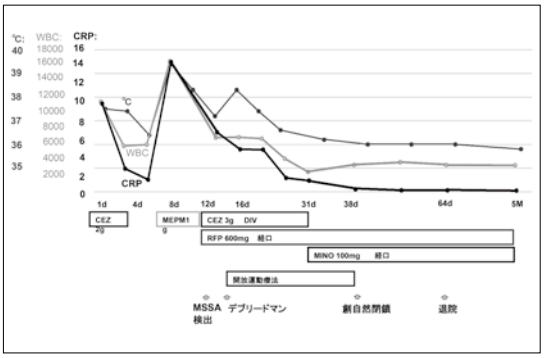


**表１　入院後経過**

## 考　察

本症例の反省点として、前医で抗生剤投与をされた経緯など、当科受診までの詳しい情報を得なかった点と、造影 CT で膿瘍形成を疑わせる所見があったにもかかわらず、一度の関節液培養検査のみで、感染は否定的と判断し TKA に踏み切ったという点が挙げられる。通常とは異なる経過をたどり診断に迷う症例に対しては、人工関節置換前に詳細な関節内の評価や生検などを行う必要があるのではないかと考えられた。

化膿性関節炎後の関節破壊と考えられる症例の治療法としては、以前は感染箇所への人工関節は遅発性感染などの懸念により推奨されなかったが 2000 年頃から持続感染ならびに感染の既往に対する TKA の成績が散見されるようになってきている。感染の既往例には感染沈静化を再確認し抗生剤含有セメントを用いて一期的に TKA 施行し、持続感染例には抗生剤含有セメントモールド留置後に二期的 TKA するという報告もあるが、感染の既往例で沈静化されている場合であっても一期的に TKA をするというのはまだ議論の余地があると考える。

Prosthetic Joint Infection（PJI）のマネージメントとして米国感染症学会のガイドライン [1] には人工関節にゆるみがなく、廔孔もなく、手術から約 30 日未満または感染症状の出現から 3 週間未満の場合には、人工関節を温存したままのデブリードマンを検討すべきとある。さらに人工関節を温存した時の内科的治療では、最適な静注抗菌薬とリファンピシン (RFP) の併用療法を 2~6 週間行った後、リファンピシンと経口抗菌薬の併用療法を、THA 感染では計 3 ヶ月、TKA 感染では計 6 ヶ月継続するとあり、当科でも RFP との抗菌薬併用療法を行っている。

今回当科で行った開放運動療法は、化膿性関節炎に対する治療としてはじめに報告されたもので、2015 年には生田 [2] が化膿性人工膝関節炎にも応用し良好な成績を報告している。宇都宮らは開放運動療法の補助療法としてイソジン生食での関節内洗浄を報告しているが、当科ではピオクタニン・アクトシン混合軟膏注入を行った。

ピオクタニンの抗菌特性として MRSA を含むグラム陽性球菌に対し強い抗菌力を有し、近年、人工物周囲感染に対する有効性の報告も増えてきている。ポピドンヨードとは異なり血清・血球・タンパクに影響されにくく、抗菌薬の効果が減弱する嫌気性条件下でも影響をうけない特性をもち、さらに最近では真菌やグラム陰性菌に対しても抗菌力があると報告 [3] されている。安全性・副作用については特に有害事象の報告はないとされているが、外用薬として

高濃度で長期間の投与では皮膚・粘膜のびらん発生が危惧されるとの報告がある。

当科で使用しているピオクタニン・アクトシン軟膏は、ジブチリル　サイクリック AMP に水溶性軟膏基剤であるマクロゴールが添加されたアクトシン軟膏との混合軟膏で濃度は 0.02% である。主に MRSA 感染褥瘡などの感染創に対する使用報告[4] があり、混合軟膏の利点としては、軟膏基剤によってピオクタニンが保持され創部や間隙・腔のすみずみにいきわたることで効果の増強がはかれると同時に、軟膏基剤とともにピオクタニンが、その他の分泌物とともに適度に排泄されることで皮膚や粘膜・創面の障害が防がれ、副作用の低減がはかれるということが挙げられる。

さらにジブチリル　サイクリック AMP の働きで、局所血流・血管新生・肉芽形成の促進により早期に感染沈静化と創治癒が期待できることが挙げられる。

実際本症例では開放創の自然閉鎖と CRP 陰性化にかかった期間は生田の報告と比べ、短い印象であり開放運動療法の補助療法として有用であったと考えられた。

## まとめ

1．術前に化膿性膝関節炎による関節破壊と診断せず TKA 施行した症例について報告した。
2．PJI を発症しインプラント温存での治療を試みた。
3．RFP 併用の抗生剤投与、開放運動療法、ピオクタニン・アクトシン軟膏注入の補助療法で比較的早期に感染の沈静化がえられた。

## 参考文献


1) Douglas R.,et al.：Diagnosis and Management of Prosthetic JointInfection:Clinical Practice Guidelines by the Infectious Diseases Society of America、Clin Infect Dis.、56(1)：e1-e25、2013

2) 生田拓也：化膿性人工膝関節炎に対する開放運動療法の経験、整形外科と災害外科、64(2)：261-264、2015

3) 叶一乃ら：クリスタル紫の抗菌効果と臨床応用に向けた検討、東医大誌、73(2)：19-26、2015

4) 鳥羽研二ら：高齢者のメチシリン耐性ブドウ球菌 (MRSA) 感染褥瘡の治療に関する研究、日本老年医学会誌、41(7)：577-581、1997

# 大腿骨転子部骨折術後に巨大血腫を併発し骨溶解した１例

医療法人社団牧会　小牧病院　整形外科　小牧　　亘　深野木快士
宮崎大学医学部　整形外科　濱田　浩朗　帖佐　悦男

## はじめに

大腿骨転子部骨折術後に巨大血腫を併発し骨溶解した１例を経験したので報告する。

## 症　例

86 歳女性。**既往歴：**抗血小板薬常用など特記事項なかった。**現病歴：**施設入所中、ベットサイドに座り込んでいるのを職員が発見、右大腿部痛のため体動困難となり、翌日 本院受診、右大腿骨転子部骨折 ( 図 1a 左 ) の診断にて入院となった。入院時の採血結果に特記事項なかった ( 表１)。脊椎麻酔の下、Stryker 社のγネイルでの骨折観血的手術 (ORIF) ( 図 1a 右 ) を施行した。手術時間は 19 分、術中出血は 20 m ℓ であった。翌日より全荷重とし、歩行訓練開始した。術後より大腿外側に徐々に血腫増大・硬結認め ( 図 1b)、術後 1 か月後 ( 図 1c) に局所麻酔の下、血腫切除した。術中、電気メスにて止血操作施行、出血は 500ml であった。骨折観血的手術 2 か月後に術前と同様の transfer レベルで施設再入所した。外来フォロー中 ( 図 1d)、血腫再発、徐々に巨大化・硬結認め ( 図 2a,b)、横止めスクリュー周囲の大腿骨後外側に骨溶解も認めた ( 図 2a,b)。経過中の単純 X 線を見直してみると、ORIF 9 か月頃より徐々に骨溶解しているのが認められた ( 図 1d)。ORIF 1 年 5 カ月後 ( 図 2c)、脊椎麻酔の下、巨大血腫切除した ( 図 3a)。術中、電気メスにて止血操作施行、出血は 1195ml であった。術中ドレーン ( 図 3b) および創内の細菌培養上、菌陰性で感染は否定された。病理診断は、Hematoma old type で、悪性所見等認めなかった ( 図 3c)。術後、PTH 注勧めたが、家族も含め希望されなかった。経過中、採血結果上明らかな DVT 等を示唆するデーターは認めなかった ( 図 3d)。術後 1 年 5 か月（ORIF 後 2 年 10 か月)、血腫および骨折再発なく経過良好である ( 図 3e)。

## 考　察

大腿骨転子部骨折術後の血腫は、横止めスクリュー挿入前のドリリングや同スクリューの大腿内側への過挿入により起こり得る [1)]。本例の巨大血腫は、その位置から大腿後内側を骨に沿って走行する大腿深動脈貫通枝 ( 図 4) を横止めスクリューのドリリング時に損傷し形成された仮性動脈瘤であったことが考えられた。仮性動脈瘤の有症状は術中から術後 10 年とされており [1)]、本例は術後徐々に発症した遅発例と考えられた。合併症は、神経圧迫，破裂による出血性ショックなどが挙げられる [1) 2)]。自然治癒率は 5-10％と低く [2)]、患肢が阻血壊死をきたし敗血症から死亡した例も報告されており [3)]、生死に関わることもあるため、早期診断・治療が重要であった。大腿骨転子部骨折に対するネイルでの骨折観血的手術の際、大腿内転位で牽引するため、大腿深動脈は大腿に接近し損傷を受けやすい [1)]。対策として横止めスクリューのドリリング時、患肢外転にすると良いと考えられた [1)]。ラグスクリューの振り上げ角度が大きくなるにつれ、横止めスクリューの挿入部は後方になる。整復時、大腿の内旋が大きくなるにつれ、内後方にある血管は外側に近づく。以上、２つの機序で大腿骨内後側にある大腿深動脈貫通枝損傷のリスクが増すと言える [1)]。

仮性動脈瘤の原因、頻度 [4)]、症状、検査法および大腿骨近位部骨折で仮性動脈瘤が起こり得る機序については、表 2 に示した通りである。

治療は瘤切除後に血行再建を行うのが望ましく [2)]、本幹に対しては、観血的修復、壁欠損部にステント、分枝に対しては、塞栓術での報告が認められる。血管造影は、診断および治療を同時に行える利点がある反面、侵襲があり、医原性に仮性動脈瘤を形成する可能性がある [2)]。本例は、塞栓等を施行せず、仮性動脈瘤と考えられた巨大血腫切除および電気メス

での止血で再発認めなかった。血腫タンポナーデとなっていた可能性も示唆された。

人工関節置換術後の血腫を伴った骨溶解例は散見され、上腕骨近位端骨折に後上腕回旋動脈仮性動脈瘤を合併し骨吸収像を呈した１例報告も認めた。大腿骨近位部骨折術後の大腿深動脈仮性動脈瘤合併の報告は散見されたが、同時に骨溶解を起こした報告は認めなかった。骨溶解の機序として、巨大血腫による直接的圧迫が元で虚血性変化にて骨溶解を起こした仮説、あるいは巨大血腫による組織侵襲から receptor activator of nuclear factor kappa B ligand(RANKL) 発現が増加し破骨細胞活性の増加にて骨吸収の促進から骨溶解を起こした仮説等が考慮された。

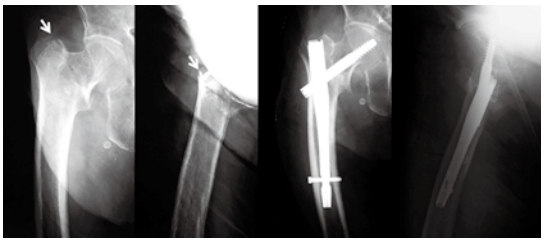

図1a．受傷時（左）および術直後（右）単純X線

| | |
|---|---|
| 白血球数: | 5.0 ×10³個/μL |
| 好中球: | 79.4 % |
| ヘモグロビン: | 9.9 g/dL |
| 血小板数: | 155 ×10³個/μL |
| 総蛋白: | 5.9 g/dl |
| アルブミン: | 3.5 g/dl |
| 尿素窒素: | 21.7 mg/dl |
| クレアチニン: | 0.5 mg/dl |
| AST: | 17 IU/L |
| ALT: | 13 IU/L |
| ALP: | 521 IU/L |
| CRP: | 5.0 mg/dl |

表１．Labo date

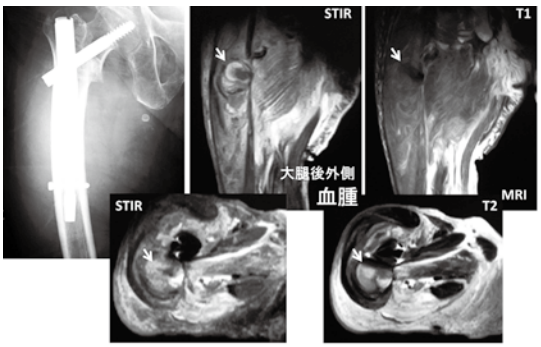


図1b．術後1週単純X線およびMRI

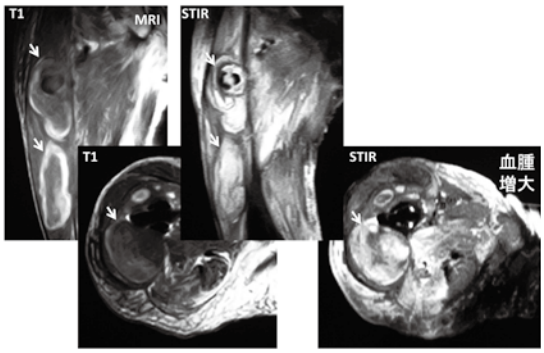


図1c．術後1か月 MRI

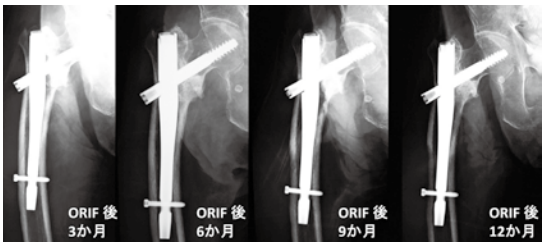


図1d．ORIF 後 3-12か月単純X線

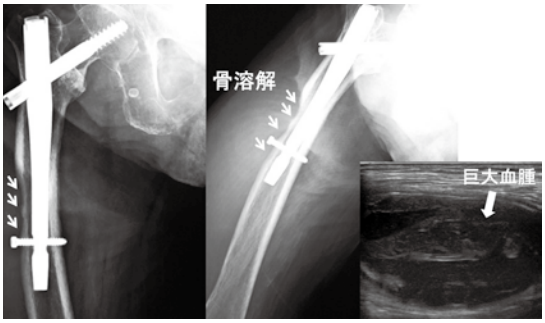


図2a．ORIF 後 1年4か月単純X線およびecho

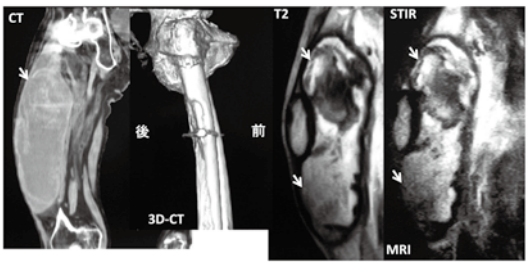


図2b．ORIF 後 1年4か月CTおよびMRI

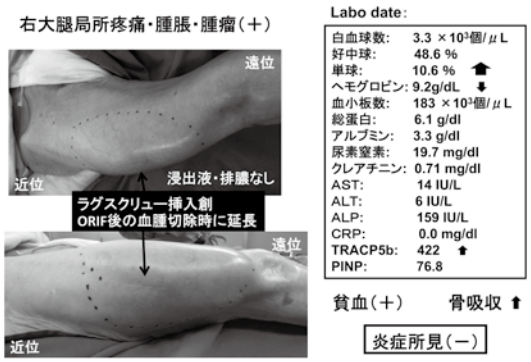


図2c．ORIF後 1年5か月再入院時所

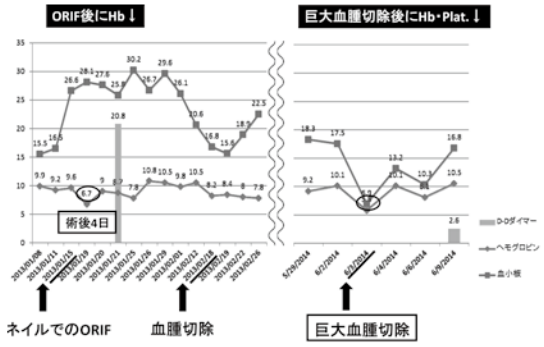


図3d．血液データーの推移




図3a．巨大血腫切除術の術中所見

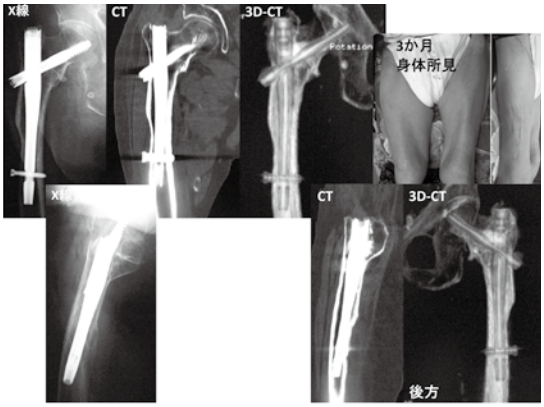


図3e．巨大血腫切除術後3か月身体所見と
1年5か月画像所見

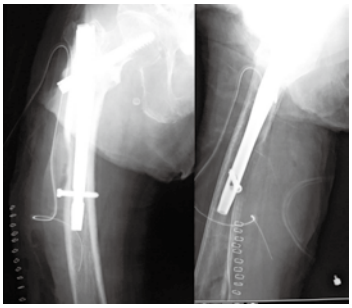

図3b．巨大血腫切除術直後単純X線

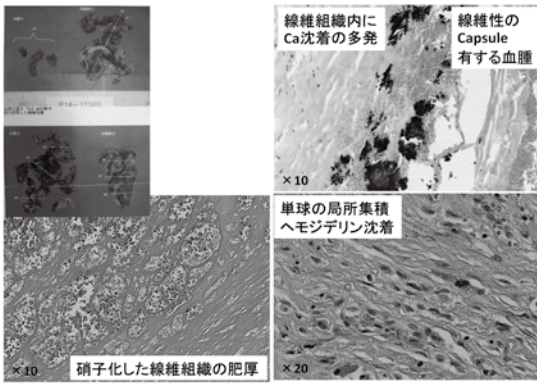


図3c．病理診断

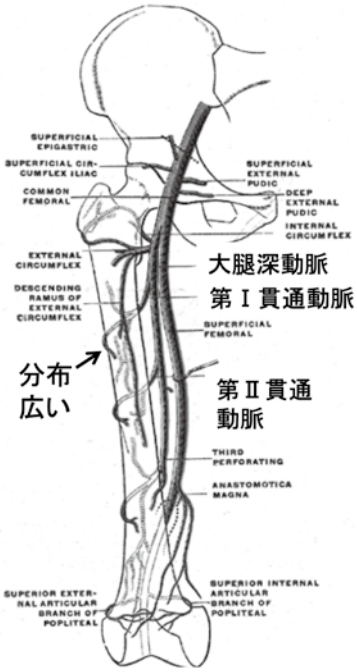


図4．大腿深動脈貫通枝

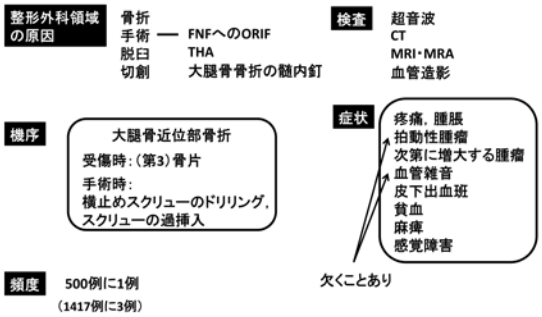


表2．仮性動脈瘤

## まとめ

1. 大腿骨転子部骨折術後に仮性動脈瘤と考えられた巨大血腫を併発し骨溶解した1例を経験した．
2. 術後に大腿の局所症状や貧血を認めた場合、仮性動脈瘤も考慮する必要がある．

## 参考文献

1) 川口誠司ほか，ガンマネイルによる骨接合術で血管損傷を合併した1例，骨折 37(4)，1035-1037，2015

2) 望月猛ほか，大腿骨頚部骨折術後2カ月に発症した大腿深動脈仮性動脈の1例，骨折 26(2)，528-530，2004

3) Modi CS et al. Axillary artery injury secondary to displaced proximal humeral fractures: a report of two cases. J Orthop Surg 16(2):243-246.2008

4) Karanikas I et al. Iatrogenic arterial trauma associated with hip fracture surgery. Acta Chir Belg 93:284-286.1993

# バストバンドを併用したヒッププロテクター

平部整形外科医院　平部　久彬
宮崎大学工学部機械システム工学科　木之下広幸
東京ミッドタウン皮膚科形成外科　平部　千恵

## はじめに

ヒッププロテクターにはおおよそ軟性のものと硬性のものがある[1]。施設ごとにクラスター化して使用された場合、有意差が認められたとの報告がある[1)2)]。また、転倒歴があり、痩せた、高齢者で大腿骨近位部の骨折リスクが低下したとの報告もある[3)]。骨折は屋外ではなく屋内で歩行可能な高齢者が立った高さから転倒する場合に生じることが多いとの報告もある[1)]。取り外しが簡便でパジャマの下で装着する時は、大腿部を支持部位にしなくて、パジャマの上の時は大腿部を支持部位にするバストバンドを併用したヒッププロテクター（重さ総体で約 260 g）を考案したので報告する（図１）。片麻痺症例、認知症症例への装着方法も考慮した。トイレでの使用方法（ヒッププロテクターを折り曲げる）についても装着率を高めるため工夫した。

今回症例数は少ないが大転子部と仙骨部の体圧も測定した。

**図１**
バストバンド併用のヒッププロテクターの正面図とパジャマの上に装着した時の想定写真、右側はトイレ時を想定、ヒッププロテクターを折り曲げて上方へ、バストバンドに接着固定している。１側のヒッププロテクターのサイズは　縦約34cm横約29.5cm厚さ約13.5cm重さは約87ｇでバストバンドに縫着している。

## 対象と方法

ポリウレタンフォームをナイロンでヒートシール（パッド）し、ビニールテープを使用し、形状を整え（図２）、通気孔も設けた。その上を更に一重の和紙布で包み、ヒッププロテクターとした。面ファスナーや合成繊維性の固定帯も使用した。

**図２**
パッドの大きさは約 29cm × 27.5cm と大きくなり、厚さは約 1.3cm。重さは約 40g となった。

**パッドの正面の形状**
長さ 1 ～ 2cm の通気孔を 34 ヶ所設けた。付箋挿入で示す。

当院にてパッドの折れ曲げ実験（3 個各 1100 回）、水浸し実験（2 個各 100 回）を行った。これらのパッドや条件（ヒートシールの回数、孔の大きさなど）を少し変えたパッド合わせて 18 個を宮崎大学工学部にてＳＨＩＭＡＤＺＵ　ＡＧ－Ｘ　を用いヒッププロテクターの圧縮加重実験を行った（500mm/ 分）。

大転子部と仙骨部の体圧測定を当院で Palm Q(㈱ケープ）を使用し 3 名（男性 1 名：女性 2 名、年齢 62 ～ 69 歳、平均 65 歳）で行った。3 名で試用した。

## 結　果

折れ曲げ実験、水浸し実験にすべて耐えた。圧縮加重繰り返し実験ではすべて 3000 N（10 回）に耐えた。（図３）

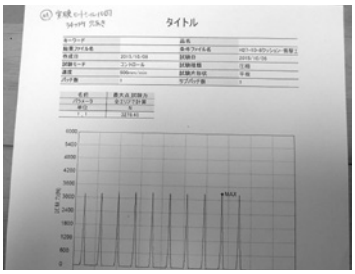


**図３　圧縮加重実験の結果**

体圧は全被験者で低下した（表１）。ＢＭＩの小さい被験者の低下が明瞭であった。

３名とも装着時、違和感があったが、２名トイレで使用し支障はなかった。

体圧データ

| | イニシャル | 体重 | 身長 | ＢＭＩ | ヒッププロテクターなし | あり |
|---|---|---|---|---|---|---|
| 大転子部 | Ｙ・Ｍ | 42Ｋｇ | 149ｃｍ | 18.9 | 200 mmＨｇ | 106 |
| | Ｈ・Ｈ | 57 | 155 | 23.8 | 200 | 175 |
| | Ｃ・Ｈ | 52 | 157 | 21.1 | 200 | 156 |
| | | | | | | |
| 仙骨部 | Ｙ・Ｍ | 42Ｋｇ | 149ｃｍ | 18.9 | 200 | 182 |
| | | | | | | |
| | | | | | | |
| | | | | | | |

**表１　体圧測定の結果、１症例のみ両部位を測定した。**

## 考　察

転倒時の衝撃荷重は2400Ｎ前後との報告もある[4)]。奥泉らは、ヒッププロテクターは臀部を被覆する部分が狭い、トイレやオムツ交換時の脱着が煩雑で、洗濯に手間がかかるなどについて言及している[2)]。トイレ時の脱着動作も簡便と思われるバストバンドを併用したヒッププロテクターを考案した。大腿を支持部にできない時もありサイズは大きくなった。装着時違和感も認められる様なので試用しサイズ、仕様を今後検討して行きたい。孔あり和紙布使用では装着部位に暑さを感じなかった。以前の下着式ではないヒッププロテクター（不織布タイプ）は、老健施設での25症例の実験では、尿などの汚染に関しては下着式と比較し有意に回数が少なかった。認知症症例11例で短パン型を実験したところ装着率は50％であった。パッドに関して、ドライは避け、頻回の水洗いは避けた方がよいと思われる。パッドは一体型ではなく、多くの区画を作り、空気量を調節した。以前のパッドでは１年以上前に製作したものが加圧実験に耐えている。転倒・転落事故の発生場所や時系列なども報告されているが[5)]、考慮されてもよいのではないだろうか。体圧の低下が認められたので床ずれ予防への適応も考慮すべきと思われた。装着に手間取ることもあるので適正に装着されるのであればワンサイズ大きなパジャマが適していると思われる。高齢で小柄で痩せて転倒しやすい症例などが適応ではないだろうか。認知症症例には家族の写真、香りの利用なども検討したい。片麻痺症例の装着について工夫したが、より簡便なものも考慮したい。

## 謝　辞

合成樹脂の種類につき御教示頂いた宮崎大学医学部　感覚運動医学講座　整形外科学分野　教授　帖佐悦男先生と論文を戴きました浜松医科大学　地域看護学　教授　鈴木みずえ先生　、当院スタッフ、スライド構成などに助力頂いた宮崎大学整形外科学教室事務員　平部　千智氏　に深謝致します。

## 参考文献

1)　奥泉　宏康：ヒッププロテクターの現状と課題、ジェロントロジーニューホライズン、Vol.19 No3 : 185-189 、2007

2)　奥泉　宏康ら：大腿骨近位部骨折の予防―ヒッププロテクター、骨粗鬆症治療、vol.9 no.1:47-51、2010

3)　T.Koike et al : External hip protectors are effective for the elderly with higher―than―average risk factors for hip fractures、Osteoporosis Int、online :10 January 2009

4)　小室　元：高齢者大腿骨頚部骨折を予防する新しいヒッププロテクターの開発、Osteoporosis Japan vol.17 no3 :546-548,2009

5)　河野　禎之ら：施設入所高齢者における転倒・転落事故の発生状況に関する調査研究。老年社会科学、第34巻第１号：3-15、2012

# 当院における掌側ロッキングプレート(Acu-Loc2)を用いた橈骨遠位端骨折に対する治療成績

宮崎市郡医師会病院　整形外科　山口洋一朗　森　　治樹
梅﨑　哲矢　今里　浩之

## はじめに

高齢化社会の到来により骨粗鬆症が根本原因にある骨折は増加している。高齢者の上肢骨折の中では橈骨遠位端骨折が最も多い。その治療法としては様々な方法が選択肢としてあげられる。手術療法としてはピンニングや創外固定、マイクロネイル、プレートによる固定などがある。

本邦では多種多様な掌側ロッキングプレートが発売されており、その治療成績に関して多くの報告がなされている。当科では2013年までAcu-Locプレートを使用していたが、2013年からはAcu-Loc2プレートを使用している。

特に我々が使用しているのは遠位設置型のAcu-Loc2であり、このプレートはウォーターシェッドラインより遠位に設置するという特徴がある。今回、このプレートを使用した症例に関しての術後成績を調査した。

## 対象と方法

2013年7月から2015年5月までに当科で橈骨遠位端骨折に対して掌側ロッキングプレート固定を行った80名82肢、男性22名女性58名、平均年齢63歳(19～90歳)を対象とした。

術前術後、最終観察時のX線写真(受傷時・術直後・最終観察時)と可動域(術2～4ヶ月後と最終観察時)について調査した。

## 結　果

骨折系はAO分類で評価した。A2型が4例、A3型が7例、B2型が1例、B3型が1例、C3型が3例、C2型が62例、C3型が4例であった。

可動域の平均値は術後フォロー時と最終観察時で掌屈は60.1°と73.1°、背屈は65.7°と76°であった。

X線学的評価の平均値はPalmar tiltは術直後が11.3°で最終観察時が10.9°であった。Radial inclinationはそれぞれ22.6°と23.2°、Ulnar varianceはプラス0.1mmと0.2mmであった。

矯正損失はPalmar tiltが0.4°、Radial inclinationが0.6°、Ulnar varianceが0.1mmであった。(表1)

術後の合併症は偽関節が2例、長母指伸筋腱断裂が1例、感染が1例であった。長母指伸筋腱断裂症例は抜釘術の際に腱縫合術を施行した。偽関節例は2例ともLIPUSなどを実施することで最終的に抜釘を行うことができた。

| | 受傷時 | 術直後 | 最終観察時 |
|---|---|---|---|
| Palmar tilt (度) | -5.7 | 11.3 | 10.9 |
| Radial inclination (度) | 16.1 | 22.6 | 23.2 |
| Ulnar variance (mm) | +0.5 | +0.1 | +0.2 |

表1

## 考　察

Acu-Loc2はAcu-Locと比較して遠位をロープロファイル化する(図1)ことでプレートの張り出しを抑え、屈筋腱障害のリスクの軽減をはかっている。また、尺側への張り出しを増やす(図2)ことで尺側のバットレス性を向上させているとされている。

当科では背側転位型の症例には全例Condylar stabilizing法による固定を行なっている。その際、遠位ロッキングホールにノンロッキングスクリューを挿入し、いわゆる”捨てネジ”として利用している。

これによりプレートと骨を密着させてプレートの張り出しを抑え、屈筋腱障害を予防している。

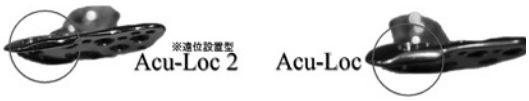


図１

図２

他の研究によるとばらつきはあるものの、矯正損失は今回我々が得た結果と比較してかけ離れているわけではない ( 表２ )[1) 2) 4)]。我々の矯正損失も数値的には軽度なものであったと考えられる。

| | 瀬尾ら Acu-Loc | 松元ら DRP | 朝倉ら VariAx |
|---|---|---|---|
| Palmar tilt (度) | 0.4 | 2.2 | 1.9 |
| Radial inclination (度) | 0.8 | 3.1 | 0.9 |
| Ulnar variance (mm) | 0.4 | 1.4 | 0.9 |

表２　1)2)4) より引用

善家ら[5)] は橈骨遠位端骨折でプレート固定を行った症例において 358 例中 6 例に長母指伸筋腱・長母指屈筋腱断裂を認めたと報告している。これは 1.1% の確率である。

Garcia ら[3)] の systematic review によると高齢者の橈骨遠位たん骨折に対する掌側ロッキングプレート固定では 11%(32/296 例 ) の頻度で腱断裂や感染など追加手術を必要とする重大な合併症が認められたという報告があり、その中で、この数字は創外固定や経皮的ピンニングなどよりも重大合併症の頻度としては多いとされている。

我々の今回の調査で確認できた合併症は伸筋腱断裂・偽関節・深部感染が合計４例の 4.8% であり、腱断裂に限って言えば１例のみの 1.2%であった。また、屈筋腱の断裂は一例も認められなかった。

## 結　語

Acu-Loc2　遠位設置型を使用した橈骨遠位端骨折手術症例の術後成績を調査した。

腱断裂の合併症の発生頻度や矯正損失は他の掌側ロッキングプレートと比較して高くなかった。

Acu-Loc2　遠位設置型は有効な選択肢と考えられた。

## 引用文献

1)　朝倉　透 , 他：橈骨遠位端骨折に対する VariAx plate の治療成績 , 整形外科と災害外科 ,61(1):76-80,2012

2)　松元　敬 , 他：ロッキングプレートにて治療した橈骨遠位端骨折の治療成績 , 整形外科と災害外科 ,59(3):497-500,2010

3)　Rafael J. Diaz-Garcia,et al:A Systematic Review of Outcomes and Complications of Treating Unstable Distal Radius Fractures in the Elderly,J Hand Surg Am,36(5):824-835,2011

4)　瀬尾　健一 , 他：高齢者橈骨遠位端骨折に対する掌側プレート (Acu-Loc) による治療経験 , 整形外科と災害外科 ,59(1):93-96,2010

5)　善家　雄吉 , 他：掌側ロッキングプレート固定で治療した橈骨遠位端骨折に合併した腱損傷の検討 ,J UOEH,36(4):257-264,2014

# 手指非結核性抗酸菌症の治療経験

宮崎市郡医師会病院　整形外科　森　　治樹　梅﨑　哲矢
山口洋一朗　今里　浩之

## はじめに

非結核性抗酸菌症が手指に生じることは比較的まれであり、診断には時間を要することが多くしばしば治療が長期化する。今回当科で経験した手指非結核性抗酸菌症の1例について報告する。

## 症　例

40歳、男性。H25年11月に左示指の疼痛出現し腱鞘炎の診断にて近医2ヶ所でステロイドの注射を6、7回受けた。しかし疼痛不変のため、H26年2月に別の整形外科を受診し関節ﾘｳﾏﾁの診断を受けリウマチ専門医の内科を紹介されメトトレキサート内服を開始。同年3月、疼痛、腫脹増強しDIP関節付近より排膿も出現、4月に近医整形外科より当科紹介となった。

検査所見：
WBC:6700、CRP:1.39。
職業：
うなぎの養殖。
既往歴：
関節リウマチ。糖尿病（－）。
レントゲン：
特に骨髄炎などの所見はなかった。
左示指の写真（図1）

図１

## 経　過

受診日にMEPMの投与を開始し入院後翌日に手術を行った。感染性滑膜炎が見られデブリードマン施行。chaismaで尺側のFDSが断裂していた。（図2）

術中培養は陰性であったが、15日目に再発し再手術施行。再度滑膜切除し持続洗浄も行った。抗酸菌PCRを提出した。19日目にPCRにてmycobacterium intracellulareが検出され、クラリスロマイシン、リファンピシン、エタンブトールの3剤療法を開始した。病理所見では肉芽腫形成は認めなかった。34日目に一部潰瘍形成を認めたが退院とした。化学療法に関しては他院の呼吸器内科で処方してもらうこととした。またメトトレキサートは中止とした。

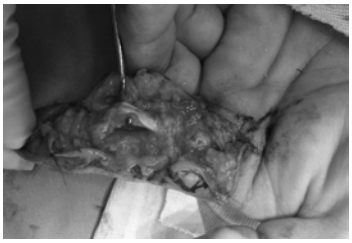

図２

その後外来処置を行っていたが、腱のbowstringが見られ退院後2ヶ月で再入院となった。再入院翌日、手術を施行した。滑膜炎がthenar spaceまで広がっていた。（図3）FDSは完全に断裂しpulleyもすべてなくなっていた。デブリードマンを行った後、PLを利用して腱鞘再建術を行った。

術中培養でグラム陰性桿菌が検出され、混合感染と考えMEPMを開始。また術後自動屈曲はできていたがその後、できなくなっていた。再入院後21日目に感染を再発し手術を行った。再建した腱鞘は断裂しておりFDPも断裂していた。感染治療を優先しFDPの縫合は行わずデブリードマンのみ行った。術

中培養で緑膿菌が検出され、31 日目に再度デブリードマン施行した。術中病理で初めて乾酪壊死を認めた。42 日目に退院となった。

しかし退院後 3 日目に疼痛、腫脹が増強し 1 週間後、潤和会記念病院を紹介し高気圧酸素療法を開始した。4 週間後には疼痛軽減し、その後 CRP も低下していった。内服開始 6 ヶ月後には化学療法を中止。またその頃には仕事の都合で高気圧酸素療法の通院ができなくなっていたが、退院 19 週後の再診時には疼痛もなく CRP も陰性であったため当科初診時から 8 ヶ月後、一旦終了とした。

## 考　察

手に発生する抗酸菌症の特徴として、前医での抗生剤投与やステロイドの局注をされているケースが多く、CRP は陰性か低値、魚を扱う職業が多いと言われているが本症例では近医で腱鞘炎の治療としてｽﾃﾛｲﾄﾞの局注を複数回受けており、局所所見の割に CRP が低値で職業はうなぎの養殖であった。

診断は PCR法は mycobacterium avium、mycobacterium intracellulareのみしか検出されず、抗酸菌培養は 4~6 週間かかり必ずしも同定されるわけではない。また病理所見では巨細胞を伴う類上皮肉芽腫が見られるが、これも必ず認められるわけではない。本症例では 1回目の手術の段階では非結核性抗酸菌症を疑っていたわけでなく、2回目の手術で PCR法にて mycobacterium intracellulareが検出された。病理所見では最初の手術では非特異的肉芽腫は見られず、5回目の手術でようやく乾酪壊死を認めた。

治療法は徹底的な病的滑膜切除が重要であり、併用して抗結核薬を中心とした化学療法を行うが、投与期間は 6~12 ヶ月と様々である。本症例では 5 度のデブリードマンを行った。その都度、パルス洗浄など徹底的に行ったつもりであったが再発を繰り返した。化学療法は 2 回目の手術以降、クラリスロマイシン、リファンピシン、エタンブトールを投与したが、この薬の投与に慣れておらず副作用の懸念もあったため 1 回目の退院後は他院の呼吸器内科で処方してもらい 6 ヶ月間の投与を行った。しかし、それでも完治せず高気圧酸素療法を行った。

高気圧酸素の効果 ( 表 1) は下表に示すとおりで 2 絶対気圧以上で 1 時間以上の 100% 酸素で呼吸する。合併症 ( 表 2) はあまり見られないが、気圧外傷、酸素中毒、火災などがある。

- 赤血球内にあるヘモグロビンに 95% 以上結合している結合型酸素をほぼ 100% に結合させることができる
- 圧力に応じて血液の液体成分である血清に酸素が溶け込み ( 溶解型酸素 )、白血球による滅菌作用を増強するため細菌感染症に対して有効
- 2絶対気圧以上で 1時間以上の 100%酸素で呼吸する

**表１　高気圧酸素の効果**

気圧外傷（胸・耳・鼻）
　肺外傷、気胸、鼓膜外傷、滲出性中耳炎等の既往歴がある方は、疾患悪化の可能性
酸素中毒
　息苦しさ、呼吸困難、めまい、痙攣、嘔気、視力、視野障害等の症状が出現
火災
　使い捨てカイロやライター等、火気物は持ち込まない

**表２　高気圧酸素の合併症**

本症例の反省点とし、このような症例の経験がなかったため最初の時点で非結核性抗酸菌症を疑わなかったこと、FDS、FDP、pulley を残せず指の機能が低下してしまったこと、もっと早めに高気圧酸素療法を開始すれば良かったのかなどである。

## まとめ

手指非結核性抗酸菌症の 1 例を経験した。局所所見の割に CRP が低値など最初から疑う必要性があった。感染の治療を優先してしまい、腱移植などによる再建を行わなかった。早めの高気圧酸素療法を考慮すべきと思われた。

## 参考文献


1)　佐藤智弘ら : 手指非結核性抗酸菌症の治療経験 . 日手会誌 31:739-742,2015.

2)　辻本律ら : 手指非結核性抗酸菌症の治療経験 . 日手会誌 29:318-321,2012.

3)　山口幸之助ら : 手に発生した非結核性抗酸菌感染症に対する治療 . 日手会誌 30:815-818,2014.

# 橈骨神経麻痺に対する腱移行術の検討

宮崎江南病院　形成外科　石田　裕之　大安　剛裕
赤塚美保子　小山田基子

橈骨神経麻痺の患者において必要な機能とは、手関節の背屈、手指の MP 関節伸展、母指の伸展と外転である。移行する腱については無数の組み合わせがあり、議論の分かれるところではあるが、今回我々は 2 例の外傷性橈骨神経麻痺の患者に対して、橈側手根屈筋腱を総指伸筋腱、長掌筋腱を長母指伸筋腱に移行する再建（1 例は円回内筋を短橈側手根伸筋腱にも移行）を行い、比較的良好な結果を得たのでこれを報告する。

# 当院における距骨骨折の治療経験

球磨郡公立多良木病院　整形外科　大塚　記史　浪平　辰州
横江　琢示

## はじめに

距骨骨折は比較的稀な骨折であり、骨折の形態により治療に難渋することが多い。また解剖学的特徴から、偽関節や無腐性壊死を生じやすいとされている。当院で手術加療を行った5例に対して、文献的考察を加え報告する。

## 対　象

2009年4月から2014年9月までに当院で手術加療を行った5例を対象とした。全例男性であり、受傷時年齢は、16~67歳（平均39歳）であった。

受傷原因は高所からの転落が3例、外傷が1例、スポーツ外傷が1例であった

## 方　法

距骨頚部骨折の分類にはHawkins分類を用い、距骨体部骨折の分類にはSneppen分類を用いた。無腐性壊死の画像評価は、X線正面像とMRIで評価を行い、術後臨床評価はHawkins改変評価基準を用いた。

## 結　果

骨折型の分類は、Hawkins分類type Ⅰ：1例、Sneppen分類typeB：2例、typeD：1例typeE：1例であった。

画像検査にて距骨の圧潰を認める症例はなく、術後臨床成績はexcellent 3例、good 2例で概ね良好な成績であった。

# 両側橈骨遠位端骨折後に
# 遅発性両側長母指伸筋腱断裂を生じた１例

宮崎江南病院　整形外科　甲斐　糸乃　吉川　大輔
坂田　勝美　益山　松三

橈骨遠位端骨折に伴う長母指伸筋腱断裂の症例は散見されるが、両側発生例はまれであり数例の報告にとどまる。今回当院において両側橈骨遠位端骨折後半年以降に両側長母指伸筋腱断裂を合併した症例を経験したので若干の文献的考察を加えこれを報告する。症例は６７歳男性。３ｍの高さより転落し両側橈骨遠位端骨折（左側：AO23-C1 右側：AO23-B1.3）を受傷。受傷１２日後に左側に対し掌側ロッキングプレートによる骨接合術を施行。右は転位軽度であったためスプリントによる保存的加療とした。受傷６か月にて左側、受傷１１か月にて右側の長母指伸筋腱断裂を生じ、腱断裂から右５か月後、左２か月後に、固有示指伸筋腱を用いた腱移行術を施行した。

本症例においては橈骨遠位端骨折に対し保存的治療・手術加療を行ったいずれの側にも長母指伸筋腱の断裂を認めている。EPL 滑走部に骨折線がおよび同部位の変形治癒認めることから、機械的要因による腱断裂を生じたものと考える。

# 変形性肩関節症に対する人工骨頭置換術と全人工肩関節置換術の治療経験

宮崎大学医学部　整形外科　谷口　昇　石田　康行　田島　卓也
山口　奈美　大田　智美　帖佐　悦男
東京医大医学総合研究所　谷口　昇
整形外科北新病院　末永　直樹

変形性肩関節症には腱板が比較的温存された原発性の変形性関節症と、広範囲腱板断裂に伴う２次性の腱板断裂後関節症（Cuff tear arthropathy）がある。昨年９月より当科において、前者に対しては全人工肩関節置換術を２例、後者に対しては小径骨頭を用いた人工骨頭置換術を６例行った。また、後者の棘上筋・棘下筋・小円筋消失例に対しては、大胸筋、小円筋、肩甲下筋部分移行による筋腱移行を併用した人工骨頭置換術＋腱板修復術を１例、この術式のコンセプトを開発した外部医師の招聘により行った。さらに、上腕骨近位端骨折後の偽関節に対しても骨移植を併用した人工骨頭置換術を１例経験した。手術成績はおおむね良好であるが、再断裂例も経験している。これら自験例を踏まえた上で、各々の手術の特長と有用性、また問題点について述べ、本邦でも利用可能となったリバース型人工肩関節置換術との関係について考察する。

# ピオクタニン溶液を使用した感染治療

県立日南病院　整形外科　福田　　一　松岡　知己
齊藤由希子

当院ではピオクタニン溶液を使用した外科的感染治療をおこなっている。症例は人工関節術後感染、化膿性関節炎、化膿性腱炎、断端感染症など様々な感染に対し使用している。ピオクタニン溶液はグラム陽性菌に対する抗菌効果を有しているため、最も治療に難渋する菌の一つであるMRSAに対する治療の大きな武器となる。また、ポピドンヨードなどとは異なり、体内で活性が失効することもないため、感染創の殺菌に適している。ピオクタニン溶液は壊死組織などを濃染する性質をもつため、十分にデブリドマンができているかの判断が容易になる。このため、グラム陰性菌に対する手術であっても効果は期待できる。我々の経験したいくつかの症例を提示し、実際の治療、成績を報告する。

# 長期透析患者の大腿骨近位部骨折後の転機

美郷町国保西郷病院　　村岡　辰彦
県立宮崎病院　整形外科　菊池　直士　阿久根広宣

**背景と目的**

透析患者の大腿骨近位部骨折後の転機について後ろ向きに調査し、透析年数が予後に差を与えるか検討した。

**対　象**

2006 年 6 月から 2015 年 3 月までの期間で、県立宮崎病院に入院した透析合併の大腿骨近位部骨折のうち、2015 年 9 月の時点で経過を追うことができた 39 例を対象とした。受傷時平均年齢は 76.3 歳。骨折型は頸部骨折 21 肢、転子部骨折 18 肢であった。受傷機転は全例軽微な外傷であった。頸部骨折の 15 例、転子部骨折の 17 例に手術が行われた。

**検討項目**

透析歴 10 年未満の短期透析群 26 肢と 10 年以上の長期透析群 13 肢の 2 群に分け、年齢・性別・骨折型・治療法（手術または保存）・周術期合併症・受傷前後の歩行能力・生存期間について比較した。

**結　果**

年齢、性別、治療法、周術期合併症、受傷前後の歩行能力について差は認めなかったが、骨折型は長期透析群で頸部骨折が有意に多かった。累積生存率は短期透析群が半年 88.5%、1 年 71.7% であったのに対し、長期透析群は半年 30.8%、1 年 20.5% であり、有意差を認めた。

# 大腿骨骨幹部開放骨折後MRSA感染し治療に難渋した1例

国立病院機構宮崎病院　整形外科　樋口　誠二　安藤　　徹

## 目　的

大腿骨骨幹部開放骨折術後に MRSA 感染し、長期にわたり治療を要した症例を経験したため、症例提示し報告する。

## 症　例

67 歳男性、2009 年 10 月 8 日交通事故にて受傷し、大腿骨骨幹部開放骨折 (Gustilo type2)、未治療糖尿病 (HbA1c:13.2) の診断にて当院救急搬送。同日創外固定 + 洗浄デブリードマン +PIPC 投与とインスリン加療開始。受傷後 15 日目創外固定 pin 刺入部より排膿と炎症反応増悪を認め、PIPC 2g+AMK400mg/day 投与開始。炎症反応軽度軽快したため、受傷後 20 日目髄内定固定を行ったが、術後 5 日目に創部より多量の排膿を認め、培養にて MRSA 感染の診断。抜釘、洗浄 + 抗生剤含有セメントビーズ留置、創外固定を繰り返し、最終的に骨接合行い骨癒合認め、現在感染は認めず、杖歩行されている。

## 考察及びまとめ

今回大腿骨骨幹部開放骨折後に MRSA 感染し、治療に難渋した症例を経験した。若干の文献的考察を加え報告する。

# 当院の最近10年間で経験した小児化膿性関節炎の検討

宮崎県立宮崎病院　整形外科　原田　哲誠　菊池　直士　荒武　佑至
八尋健一郎　石川　貴晴　岩崎　元気
小田　　竜　阿久根広宣

小児化膿性関節炎は適切な治療が行われないと、関節破壊や変形のため重篤な後遺症を残す可能性がある。本研究は当院での既治療例について検討した。

## 方　法

2005 年 12 月～ 2015 年 11 月に当院で治療した小児化膿性関節炎 15 例（男性 8 例、女性 7 例、0 ～ 10 歳、平均 3 歳）の診断、治療、経過について検討した。

## 結　果

罹患関節は股 8 例、肘 3 例、膝 2 例、足 1 例、肩 1 例、培養は 7 例で陽性で、黄色ブドウ球菌が最も多かった。手術は 16 例中 15 例に行い、そのうち 9 例に持続洗浄を行った。平均抗菌薬治療期間は 53.3 日（8 ～ 108 日）で、術後 Xp 変化を 5 例に認め、そのうち 1 例は矯正手術を行った。発症より手術までの日数が 6 日以内の症例では術後 Xp 変化が有意に低かった。

## 考　察

早期手術は有用であった。最近耐性菌や市中発症 MRSA が増加してきており、培養と感受性が出るまでは、MRSA を含めた広域抗菌薬の使用が有用な可能性がある。

# 第72回宮崎整形外科懇話会

日 時：平成28年６月18日（土）

会 場：宮崎大学医学部臨床講義室205教室

# 骨粗鬆症に対する本院の地域における取り組み

医療法人社団　牧会　小牧病院　小牧　亘　深野木快士　大久保節子
山内　三和　前原　孝政　福富　雅子
吉村　美樹　井料田光浩
宮崎大学医学部　整形外科　濱田　浩朗　帖佐　悦男

## はじめに

現在、大腿骨近位部骨折を代表とする高齢者脆弱性骨折への手術を中心とした治療法は概ね確立しているが同骨折は減少せず、ベースの骨粗鬆症例への十分な予防はされていない。本院は、骨折を中心とした外傷に対する手術を含めた治療以外にも同症に対し積極的に啓発、診断および加療をしている。骨粗鬆症マネージャーを中心とした院内連携の下、外来・入院例に対する投薬に並行し、院内における骨粗鬆症教室にて同症に対する啓発を行い、地域の他科医療機関における同症に対する薬剤選択をしている。DEXA および骨代謝マーカーでのフォローアップ、講演、学会発表、骨ドック導入等本院の地域における取り組み、投薬の年次推移等について紹介したい。

## 本院の特徴

本院は北諸県郡三股町寄りの都城市に位置し、都城市 164,109 人と三股町 25,335 人（共に平成 28 年 7 月 1 日現在）と周辺地域を医療圏とする整形外科、リハビリテーション科、内科を標榜する 52 床の病院である。三股町に位置する 80 床の老人保健施設はまゆうは同じ医療法人のグループである。筆者は 2012 年 7 月から勤務し、10 月に筆者の父である先代が亡くなり事業を継承した。2014 年 7 月に増改築を行い、4 本柱として外傷、骨粗鬆症、関節、リハビリを掲げている。外傷と関節は 2015 年 4 月より整形外科常勤が 1 人から 2 人体制になり手術レベルがアップし、UKA 含め人工関節置換術件数が増加している。リハビリは地域住民の ADL 維持・向上増進を担う役割以外にも基幹病院の術後症例リハビリの受け皿の役割も果たしている。今回、骨粗鬆症に対する取り組みを報告する。

## 取り組み

**院内外連携：**図 1 に示す通り、3 名（2 名の看護師と 1 名の PT）の骨粗鬆症マネージャーを中心に院内リエゾンを行っている。院内以外に院外の医療施設とも独自の骨粗鬆症手帳で連携をとっている。

**治療・検査計画書の 1 例：**PTH の治療・検査計画書は表 1 に示す通りである。1）予定日を設定し、施行したら記入、2）処方開始日、検査予定（採血、DEXA）が一覧、3）備考に急性期反応等の有害事項などを記載、4）連携する全部署で治療進行状況が把握できる。

**学会報告・論文と講演：**骨粗鬆症に関し、筆者は筆者が勤務した 2012 年 7 月から全国・国際レベルの学会報告を 1 演題発表、一般講演を 3 講演、富田薬品・旭化成での社内講演を 1 講演、本学会で 2 演題発表した(表2a)。それ以外に脆弱性骨折も含めると筆者、PT および OT にて日本・国際レベルの学会報告を 7 演題発表 (1 演題は骨折 38 巻 3 号 704-708, 2016 論文掲載 )、九州レベルの学会にて 1 演題発表、宮崎リハビリ研究会、本学会にて各々 3 演発表した。
(表 2b)。

学会報告：
骨粗鬆症に対する治療薬選択法　-骨吸収マーカーをターゲットとして-
小牧 亘　深野木 快士　帖佐 悦男　第17回 日本骨粗鬆症学会, 2015.9 ,広島

一般講演：
骨粗鬆症に対する薬剤選択法　-骨吸収マーカーをターゲットとして-
小牧 亘　都城地区整形外科医会学術講演会, 2015.7, 都城

イバンドロネートの使用経験　-本院の骨粗鬆症に対する取り組みも含めて-
小牧 亘　都城地区整形外科医会研修会, 2016.1, 都城

骨粗鬆症の治療　-最近のトレンドも含めて-
小牧 亘　都城市北諸県郡薬剤師会 二水会, 2016.5, 都城

社内講演：
骨粗鬆症の治療　-新薬ラッシュと最近のトレンド-
小牧 亘　富田薬品・旭化成, 2016.6, 都城

社外講師として

その他、本学会にて2演題発表
第18回 日本骨粗鬆症学会, 2016.10 ,仙台でも発表予定

表2a　学会報告-骨粗鬆症に関する筆者の報告

非定型大腿骨骨折の検討　小牧亘，深野木快士，濱田浩明，帖佐悦男
第41回日本骨折治療学会, 2015.6, 奈良

同学会雑誌38巻3号掲載

大腿骨頸部骨折に対するツインフックでの治療経験　小牧亘，深野木快士，濱田浩明，帖佐悦男　第130回　西日本整形・災害外科学会, 2015.11, 宮崎

本院の大腿骨近位部骨折治療の現状
ー亜急性期病棟を要する病院の役割と問題点ー　野海 渉、満安 隆之、砂川 一馬、前原 孝政、蓑原 勝哉、圓福 陽介、茂利 久嗣、渡辺 一徹、迫田 勇一郎、小牧 亘　第56回全日本病院学会, 2014.9, 福岡

脊椎圧迫骨折入院患者における骨密度とその影響
前原 孝政、小牧 亘　第57回全日本病院学会, 2015.9, 北海道

骨粗鬆症に対する本院の院内連携の取り組み
東 友和、小牧 亘　第57回全日本病院学会, 2015.9, 北海道

大腿骨転子部骨折術後に巨大血腫を併発し骨溶解した1例
小牧亘，深野木快士，濱田浩朗，帖佐　悦男　第29回日本臨床整形外科学会, 2016.7, 北海道

その他、日本骨折治療学会、日本作業療法学会にて各々1演題、宮崎リハ研、本学会にて各々3演題発表

**表2b　学会報告-脆弱性骨折も含む筆者、PTおよびOTの報告 -**

## 取り組みの結果

**アンケート結果：**2015 年 9 月 25 日に「骨粗鬆症に対する診断と治療 - 骨粗鬆症って何 -」の題目で行った第 1 回 骨粗鬆症教室アンケート上、94 % に治療意欲を認めた（図 2a)。半年後の 2016 年 3 月 17 日に「健康寿命のために必要な骨粗鬆症の治療 - 特に骨を作る注射について -」の題目で行った第 2 回 骨粗鬆症教室アンケート上、治療意欲は 82 % に減少した（表 2b)。

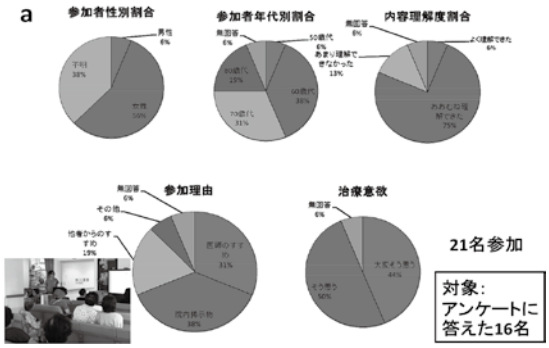


**図2a　第1回 骨粗鬆症教室アンケート**

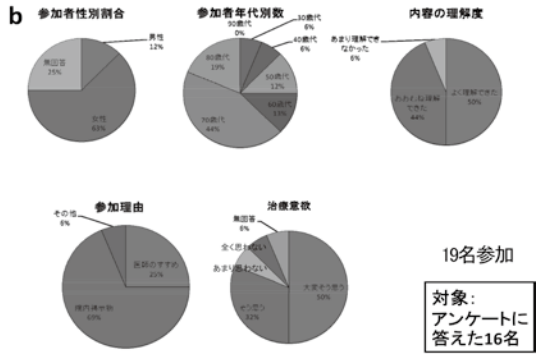


**図2b　第2回 骨粗鬆症教室アンケート**

**本院の新規注射開始動向：-イバンドロン酸（IBN）-**
bisphosphonate（BP）の IBN 注は 2014 年 42 例（前年比 8.4 倍)、2015 年 22 例（同 0.52 倍）であった（図 3a)。2013 ～ 2015 年に開始した 69 例のうち大半は 4 回以上使用されていたが（38 例、55.9 %)、7 回以上使用されていたのは 4 割（26 人、38.2 %）であった（図 3b)。Bone Mineral Density（BMD）は投与後 6 か月で導入前の 3.4 %（腰椎）増加していた（平均年齢：83.2 歳、図 3c)。リセドロン酸ナトリウム（RIS）の骨型酒石酸抵抗性酸性フォスファターゼ（TRACP-5b）値は投与後 3 か月で導入前の 22%、6 か月で導入前の 39% 低下、6 か月以降も基準値内を維持していた（図 3d, 表 3)。IBN 注の TRACP-5b 値は投与後 3 か月で導入前の 36%、6 か月で導入前の 39% 低下しており（図3e, 表3)、内服と比べ抑制効果が早かった。
**-PTH-** 遺伝子組換え PTH は 2014 年 31 例（前年比 1.41 倍)、2015 年 102 例（同 3.29 倍）（図 4a)、PTH 酢酸塩は 2014 年 8 例（前年比 1.6 倍)、2015 年 24 例（同 3 倍）（図 4b）で年々増え続けた。2013 年～ 2015 年まで遺伝子組換え PTH が計 155 例、PTH 酢酸塩が計 37 例、合計 192 例であった（図 4a,b)。遺伝子組換え PTH は 1-3 本で終了例が 41.8 % を占めた（図 4c)。継続群を除くと遺伝子組換え PTH 治療中止後のスイッチ内訳は PTH 酢酸塩が 8.6 %、デノスマブが 13.3%、BP が 22.7 % であった（図 4d)。遺伝子組換え PTH の BMD は投与後 6 か月で導入前の 6.2 %、投与後 12 か月で同 8.2 %（腰椎)、6 か月で導入前の 0.3 %、投与後 12 か月で同 3.5 %（大腿骨）増加していた（図 4e,f)。P1NP 値は投与後 1 か月で導入前の 148.4% 増加した（図 4g)。PTH 酢酸塩の継続は 1-12 本、即ち 3 カ月までが 54.1 % を占めていた（図 4h)。PTH 酢酸塩からデノスマブへのスイッチは PTH 酢酸塩 2 年終了例が 5.4 %、中断例が 16.2%、合計 21.6% であった。**- デノスマブ -** デノスマブは 2013 年 6 月に国内発売後、コンスタントに新規開始され（図 5b)、2014 年 57 例（前年比 2.04 倍)、2015 年 63 例（同 1.11 倍）で年々増え、2015 年まで計 148 例であった（図 5a)。BMD は投与後 6 か月で導入前の 5.3 %（腰椎)、1.5 %（大腿骨）増加した（平均年齢：83 歳、図 5c)。TRACP-5b 値は投与後 3 か月で導入前の 72% 低下していた（図 5d)。骨密度上昇効果に優れ、骨吸収抑制効果も強力であった。デノスマブ投与にて、導入前 TRACP-5b 値が 500 mU/dL 以下であった 6 例のうち 3 例が、経過中正常下限を下回った（図 5e)。
**本院の新規開始動向 -Selective Estrogen Receptor Modulator（SERM）とアレンドロネート（ALN）点滴 -：**SERM のラロキシフェンは 2014 年 33 例（前

年比2.36倍)、2015年29例(同0.88倍)、BPのALN点滴は2014年9例(同3倍)、2015年0例であった。

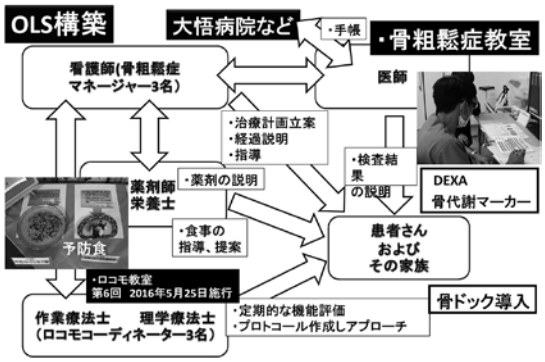


図1　院内外連携




表1　治療・検査計画書の1例

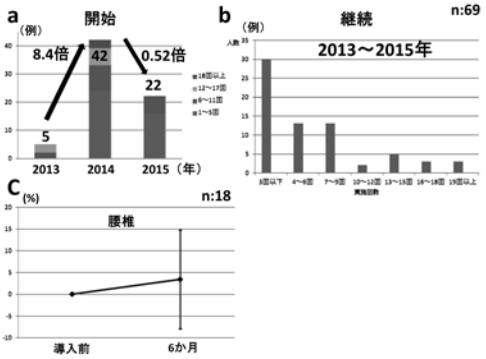


図3 a,b,c　本院の新規注射開始動向とBMD変化率 -IBN-

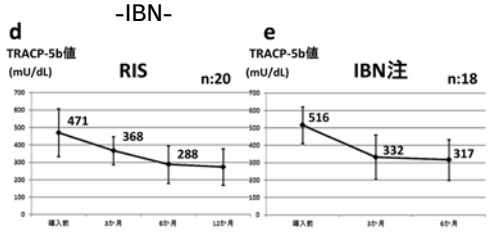


図3d,e. IBN注のTRACP-5b値　-RISとの比較-

| | 骨吸収抑制 | |
|---|---|---|
| 投与後 | RIS | IBN注 |
| 3か月 | -22% | -36% |
| 6か月 | -39% | -39% |

表3　IBN注の骨吸収抑制効果 -RISとの比較-

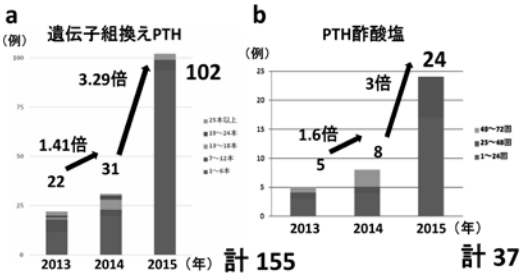


図4 a,b　本院の新規注射開始動向- PTH -

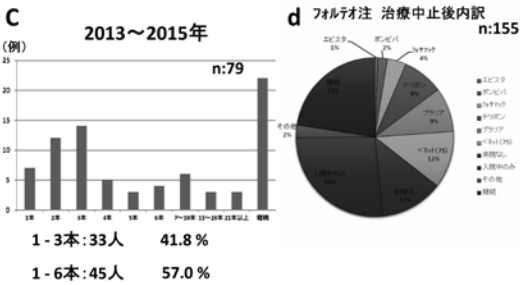


図4 c,d　遺伝子組換えPTHの継続と治療中止後内訳

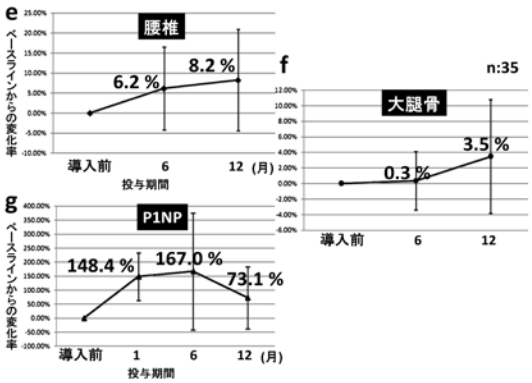


図4 e,f,g　遺伝子組換えPTHのBMDとマーカーの変化率

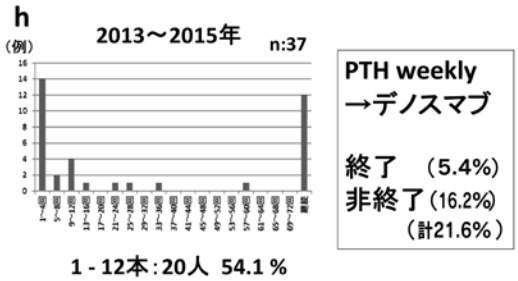


図4h　PTH酢酸塩の注射継続動向

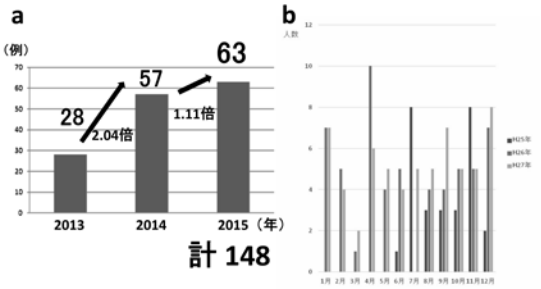


図5 a,b　本院の新規注射開始動向- デノスマブ-

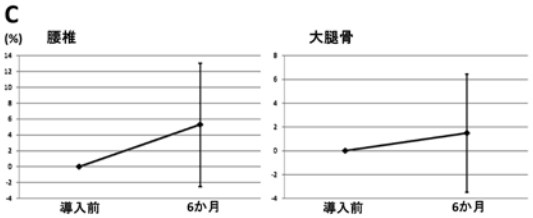


図5c　デノスマブのBMD変化率

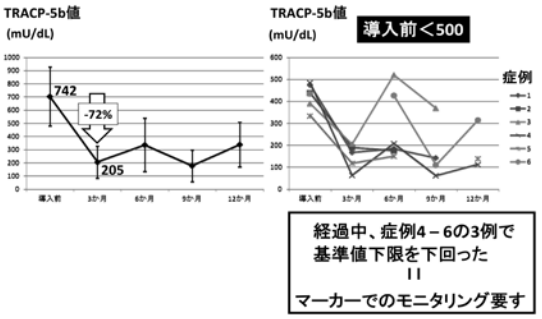


図5d,e　デノスマブのTRACP-5b値

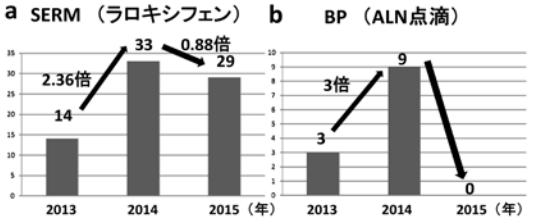


図6 a,b　本院の新規開始動向- SERMとALN点滴 -

## 考　察

**健康寿命への整形外科的アプローチ：**超高齢社会の日本において、平均寿命は男性 80.21 歳、女性 86.61 歳であるのに対し、健康寿命は男性 71.19 歳、女性 74.21 歳であり、男性において 9 歳、女性において 12 歳の差を認める。政府は介護の必要がなく健康的に生活できる期間、即ち健康寿命を延伸する戦略を進めている。同戦略において整形外科としての役割は、骨折予防のために骨のケアーを啓発することである。

**骨粗鬆症と脆弱性骨折：**receptor activator of nuclear factor kappa B ligand（RANKL）は骨吸収に必須のメディエーターであり、脆弱性骨折のベースとなる骨粗鬆症では、RANKL が増加し、破骨細胞の働きが亢進し、骨吸収の促進により骨折のリスクが増す。RANKL の発現を抑え、骨吸収を強力に抑制するのがデノスマブである。BP は骨吸収面に付着し、破骨細胞に取り込まれることで破骨細胞の骨吸収を抑制する。BP が破骨細胞をアポトーシスさせることによって骨吸収を抑制するのに対し、遺伝子組換え PTH は骨芽細胞の骨表面への配列、骨芽細胞への分化促進、骨芽細胞のアポトーシス抑制作用により、骨芽細胞を増加させ骨形成を促進する。デノスマブ、BP 注、遺伝子組換え PTH はいずれも本データー上、同症に対し BMD 増加しており効果的であったが、同症は国内に 1400 万人と推定され、十分な予防がされていない。 同症をベースに脊椎圧迫骨折、大腿骨近位部骨折、橈骨遠位端骨折、上腕骨近位端骨折といった脆弱性骨折が起こり得るが、骨折連鎖にて要介護や寝たきりになる可能性もあり、最低でも 1 回目の脆弱性骨折後は連鎖しないよう啓発・加療すべきである。投薬開始後患者が自然と来院しなくなることを経験する。これをバミューダトライアングルと言うが同症の自覚症状なく効果を実感できないことが一因かもしれない。要介護や寝たきりを起こし得る脆弱性骨折代表の大腿骨近位部骨折の治療法は確立されている。整形外科医は手術を施行すれば良いのであるが、日本の大腿骨近位部骨折の発生は、約 17 万人 / 年であり増え続けている[1)]。治療法は確立されているが予防できてない。非骨折者と比べ、その死亡率は 6.7 倍、80 歳以上の 5 生率は 30 % であり、癌より性質が悪いと言える。

**骨粗鬆症への治療選択と新薬ラッシュ：**本院の治療選択は図 7 に示す通りである[2)]。骨粗鬆症への BP は 1996 年国内発売後、錠剤以外に 2012 年に点滴、2013 年にゼリー、ワンショット静注が加わり、豊富なエビデンス有する同剤を中心に治療が行われてきたが、近年の同剤以外の新薬ラッシュにより治療法も異なってきた。SERM として 2004 年にラロキシフェン、2010 年にバセドキシフェン、PTH として 2010 年に遺伝子組換え PTH、2011 年に PTH 酢酸塩がラインナップされた。2013 年にデノスマブが国内で発売され、治療のバリエーションが増えた。当初投与例が増えていた BP の IBN 注は 2015 年減少したが、同様に注射剤の PTH、デノスマブはこれまでになかった新薬の強みで年々増えた。SERM のラロキシフェン新規開始は近年減少したが、注射等の強い

効果有する新薬ラッシュの影響も考えられた。BP の ALN 点滴は 2015 年から新規投与がなかった。外来で処方する際に時間が短縮できる IBN のワンショット注認可の影響もあったと思われる。遺伝子組換え PTH は入院中のみ使用（26%）、即ち骨癒合までの 1-3 か月の使用例が多かったが（図 4 c,d）、9 か月以上の使用にて骨折発生抑制が期待できることから 9 か月以上の継続を啓発したい[3]。新薬が認可されると選択肢が拡大にてこれまで認可されていた薬剤の新規投与に影響を及ぼすことが考えられた。近年注射投与傾向が認められ、これまでの内服中心の予防・治療に変革が認められた。整形外科医は同症に対する薬剤を熟知しテーラーメイドの治療を実践し[4]骨折を予防すべきである。

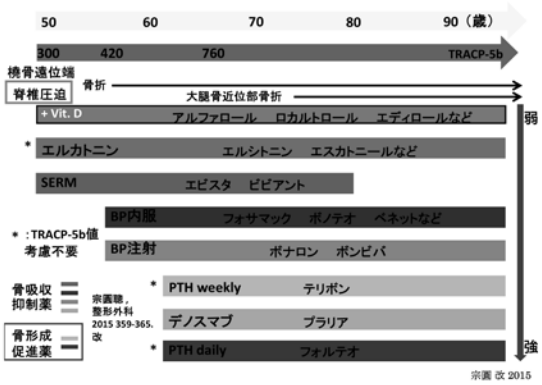


**図７　考え得る治療選択**

## まとめ

1) 要介護や寝たきりの原因になり得る大腿骨近位部骨折の治療法は確立しているが、予防はできていない。
2) 整形外科医は、骨粗鬆症の予防および治療法を熟知し、骨折を予防することで健康寿命を延ばす責務がある。
3) 骨粗鬆症の治療において、年齢、骨折歴、検査結果から個々にマッチしたテーラーメイドでの薬剤選択が必要である。
4) 骨粗鬆症治療の啓発および注射薬の継続率アップは今後の課題である。

## 参考文献


1) Cooper C, et al, Osteoporos Int. 22 2011 1277-1288

2) 宗圓聰：骨粗鬆症治療の現状と展望．整形外科 66(4)359-365,2015

3) Prince et al, J Bone Miner Res. 20(9) 2005 1507-1513

4) 井上三四郎：剤型が多様化した時代におけるビスフォスフォネートの継続率．整形外科と災害外科 65(2)223-227,2016

# THAセメントレスカップの使用経験

橘病院　整形外科　柏木　輝行　矢野　良英
花堂　祥治　福島　克彦

## はじめに

人工股関節置換術（THA）におけるセメントレスカップは、材質の向上により安定した長期成績が報告され、さらにセメントカップと同様の早期固定性が得られるようになった。当院で行ったセメントレスカップ使用経験と成績を検討した。

## 対　象

2000年4月から行ったTHAは当初セメントカップを使用していたが、2011年10月からセメントレスカップに変更した。2016年4月までに行ったTHAセメントレスカップ299例を対象とした。

## 調査項目

性差、原因疾患、年齢、手術手技（手術時間、出血量、アプローチ）、使用機種、臨床成績（JOAスコア：日本整形外科学会股関節機能判定基準）、X線所見を調査した。

## 結　果

症例は、男性41例、女性258例、変形性股関節症（OA）289例、大腿骨頭壊死6例、RDC2例、大腿骨骨頭骨折1例、慢性関節リウマチ（RA）1例、平均68歳、経過観察期間は平均2年4か月、最長4年6か月、アプローチは全例Modified Trans gluteal Approach。手術手技において、骨嚢腫に対する処置として通常は掻把、骨移植を行うが、今回の症例は、骨嚢腫に対して全例掻把、骨移植を行わなかった。手術時間は平均70分（48分～2時間5分）、術後出血量は平均233m（55～865ml）。使用機種は、ジンマーTMクラスターシェル231例、京セラSQRUM TTシェル46例、スミス＆ネフューリフレクションSP3が14例、ストライカートライタニウムシェル6例、京セラAHFIXQ3シェル2例であった。

後療法は、手術翌日から荷重歩行を原則とし、翌日から関節可動域訓練、筋力訓練を開始した。JOAスコアは術前49.2点が、術後75.2点。X線所見では、外方開角 が46.6°、最終来院時、Cup移動、角度変化を認めたものもなかった。

術前に骨嚢腫を認めた症例141例中、術後1年以上経過したのは103例でこのうち69例（69%）で骨嚢腫は消失あるいは縮小した。臼蓋の硬化像を認めた症例中1年以上経過61例（70%）が消失あるいは改善がみられた。

## 考　察

セメントレスカップの性能は近年飛躍的に向上し、Ivanらは、セメントレスTMcup(Tantalum Monoblock Commponent)を用いた術後15年以上経過したTHA63関節の報告において、1例の感染症例を除きloosening を end point とした survivorship rate は100%であったと今年報告された。[1)]　近年の人工関節の表面構造は、1990年代に開発された高度ポーラス材料といわれるものが主流である。これは高い気孔率と高度の連通性を特徴とし骨新生に好条件の構造で、さらに高い摩擦係数から初期固定も得られやすい。[2)]

短期成績ではあるがわれわれの症例でもセメントレスカップは術後安定しており、カップの移動や角度変化はなく、さらに、臼蓋の骨嚢腫や硬化像も改善、あるいは正常化した。Matthewらは10年以上経過例で骨嚢腫が進行したり、変化がなかった症例があったという報告もあり[3)]、長期経過については注視していく必要がある。骨嚢腫の対応に関しては、十分な掻把と骨移植が基本であることは教科書的にも常識である。しかし、われわれが経験したセメントカップの症例では、掻把、骨移植を行ったものの画像上正常に改善するのに3年以上要する症例があり、は

たして正しい手技なのか疑問視していた。今回のセメントレスカップの経過を見る限り掻把、骨移植は不要でむしろ行わないほうがいいのではないかと考えている。もちろんカップの設置位置が正しく、固定性が安定し、術後の後療法を正しく行い、良好な骨質が維持されることが基本である。設置位置に関しては、齋藤らがCTで骨母床の安定した位置に固定すること、母床骨で荷重部の被覆を得ることが重要と述べているように[4]　われわれも術前CTで最適な設置位置を確認し手術計画を立てている。

**（症例供覧）**

症例1、76歳、女性。（図1）術後1年で骨嚢腫は縮小し2年9か月で著明に改善している。症例2、67歳、女性。（図2）術後1年で臼蓋の正常に改善。症例3、56歳、女性。（図3）術後2年半で骨嚢腫も骨硬化像も改善している。症例4、74歳、女性。（図4）術後1年でほぼ改善している。症例5、65歳、女性。（図5）術後1年で骨嚢腫は著明に改善している。

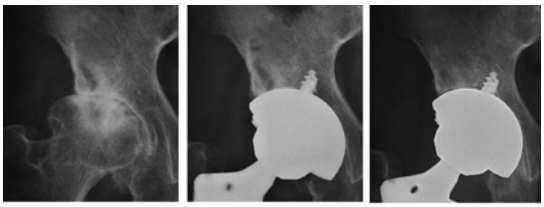

術前　術後1W　術後2年9ヶ月
症例1　76歳　女性

図1

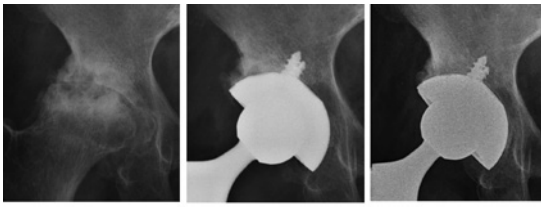

術前　術後1W　術後1年
症例2　67歳　女性

図2

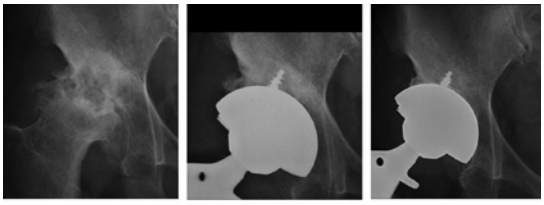

術前　術後1W　術後2年6ヶ月
症例3　56歳　女性

図3

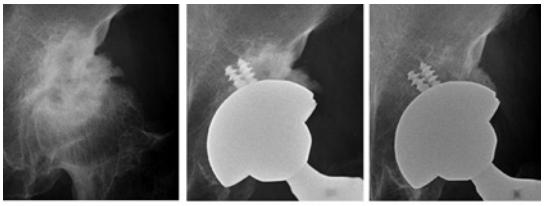

術前　術後1W　術後1年
症例4　74歳　女性

図4

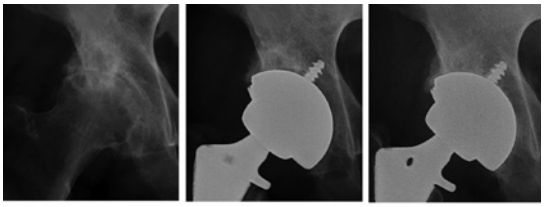

術前　術後1W　術後1年
症例5　65歳　女性

図5

## まとめ

THAセメントレスカップを使用し、術後の臨床、X線経過は安定していた。臼蓋の、骨嚢腫は掻把骨移植を行わなくても消失あるいは縮小しており、骨硬化像は全例改善していた。

## 参考文献


1) Ivan De Martino, MD, Vincenzo De Santis, MD, Peter K.Sculco, MD, Rocco D' Apolito, MD, Lazaros A.Poultsides, MD, Giorgio Gasparini, MD.Long-Term Clinical and Radiographic Outcomes of Porous Tantalum Monoblock Acetabular Component in Primary Hip Arthroplasty：A Minimum of 15-Year Follow-Up、TheJournalofArthroplastyxxx2016；1-5

2) 神野哲也 .3D ポーラス . 臨整外 2016；51：452-456

3) Matthew P.Kelly, MD, Nobuto Kitamura, MD,Serena B.Leung, MS, and Charles A.Engh Sr., MD.The Natural History of Osteoarthritic Bone Cysts After Uncemented Total Hip Arthroplasty.The Journal of Arthroplasty 2007;22:1137-1142

4) 齊藤正純，上島圭一郎，藤岡幹浩，他 . セメントレスカップを用いた人工股関節再置換術の短期成績 .HipJoint2014；40：90-93

# 踵骨骨折（depression type）の治療報告

県立日南病院　整形外科　北堀　貴史　松岡　知己
福田　　一　齊藤由希子

## 目　的

踵骨骨折（depression type）の治療では距骨下関節面の適合性の改善と整復後の安定性が重要であるがプレート固定では皮膚障害の問題があり[1]、また、関節面の安定性が不十分なことがあるが、当科で人工骨を使用した手術の治療について報告する。

## 対　象

2014 年 11 月 ～ 2016 年 2 月 ま で depression type の踵骨骨折で手術施行した

8 症 8 足を対象とした。性別は男性 4 例女性 4 例で、手術時年齢は 49 歳～ 86 歳(平均年齢 66, 2 歳)であった。経過観察期間は 3 か月～ 1 年 5 か月（平均 8.5 ヶ月）であった。

## 手術方法

患側が上の側臥位とし、陥没骨片の直下の足底に縦皮切、足底腱膜を縦切開、踵骨足底に骨孔を作成し、落ち込んだ関節面をボーンタンプで打ち上げて関節面を整復した後、人工骨を挿入充填し骨片を踵骨後方から K-wire で固定し終了（図１）。術前、術後のＸ－Ｐ、ＣＴを供覧する（図２）。後療法は術後 2 週間ギプス包帯をし、その後踵免荷装具での歩行訓練開始し術後 8 週でピン抜去、装具外し全荷重歩行とした。

## 評価項目

臨床成績は疼痛、ADL 障害の有無で評価し、X 線学的評価は Bohler 角[2] を評価した。

## 結　果

疼痛なし歩行障害なし 5 例、軽度疼痛残存で歩行障害なしが 3 例、歩行障害残存症例はなかった（図３）。X 線評価で Bohler 角は術前平均 4.3°、術直後平均 22.9°、最終時平均 15.9° という結果となった。

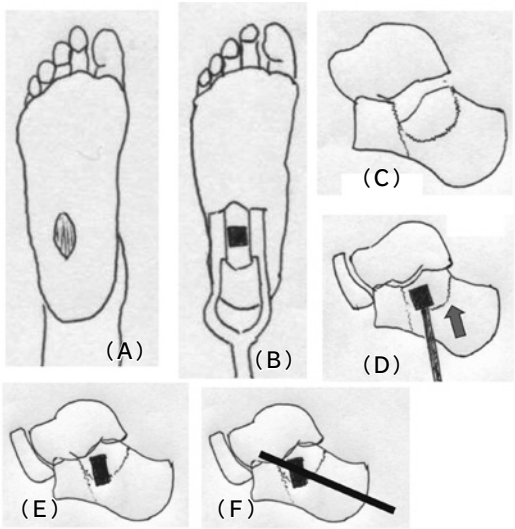


**図１**

足底に縦皮切を行い（A）、足底腱膜を縦切、踵骨足底部に骨孔を作成。1cm×1cmの人工骨ブロックが入る大きさの骨孔を開けておく。開創器を使用すると手技が容易になる（B）。骨孔からボーンタンプを挿入して、関節面を整復する。このときやや過矯正を目指す（C・D）。骨欠損部に人工骨を挿入し（E）、2本のKwireを挿入し固定する。Kwireは踵骨後方から刺入、骨折部を通過し距骨に挿入すると骨片が陥没しにくい（F）。人工骨はMIZUHOセラベータ®ハードタイプを使用（β-TCPだが、気孔率 35%でHAブロックの様な固さがある）、Kwireは2.4mm～3.6mmを術者の判断で使用している。

## 考　察

従来当科でおこなってきたプレート固定では皮膚障害が出る可能性が高いが、本法では皮切が足底のみなので、皮膚障害が出る可能性が非常に低い。また、プレート固定は抜釘手術の侵襲が大きくなるため、さらに皮膚障害のリスクが大きくなる。整復に関しても、側方アプローチ＋プレート固定と同等以上の整復が可能であり、特に経験の少ない医師でも

容易に整復可能であるところが、本法の大きなメリットと考える。固定力に関しては、後療法がプレート固定とは異なるため、また症例が少ないため比較検討が困難であるが、今回の結果から考えるとある程度の術直後～最終観察時までにある程度の矯正損失が起こるため、手術時にそれを見越したある程度の過矯正をすることが良いのではないかと考えている。その上で少なくとも報告した後療法を守っている範囲では十分な固定力があると考えられる。足部は感染リスクが高い部位であるが、皮膚切開の範囲が少ない分リスクが低いと考えられる。

足底腱膜を切開する必要があるため、足底腱膜関連の術後合併症（疼痛など）が出る可能性がある。これまでの症例には幸いでていないが、今後要注意の合併症と考えている。

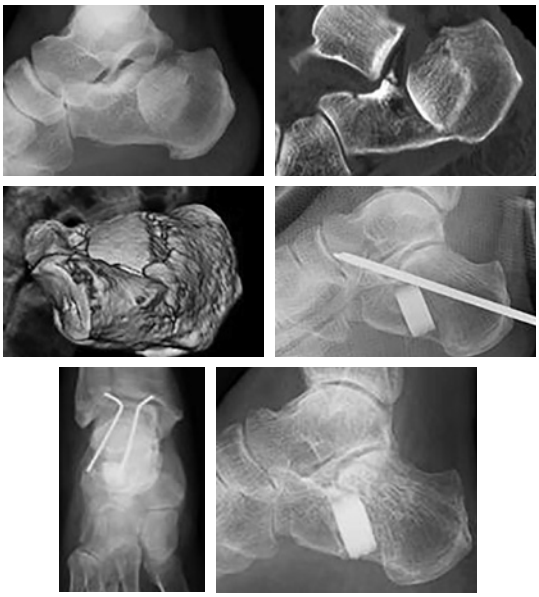

**図２**
**術前X-P（上段左）**
**術前CT（上段右）**
**術前3DCT（中段左）**
**術直後X-P（中段右、下段左）**
**術後6か月X-P（下段右）**

| | あり | なし |
|---|---|---|
| 疼痛 | 3 例 | 5 例 |
| ADL 低下（歩行障害） | 0 例 | 8 例 |

**図３　疼痛、ADL評価**

## 結　語

depression type の踵骨骨折では関節面整復での側方アプローチでの手術では皮膚、組織障害の問題点や荷重での関節面落ち込みの問題があるが、荷重軸の支持性を重視し、皮膚障害少ないと思われる本法で治療している。短期的な成績ではあるが、機能的、X 線学的評価は良好であった。今後症例を重ね追って報告する予定である。

## 参考文献


1) 踵骨骨折術後感染症例の検討－術後早期の感染例について－中部日本整形外科災害外科学会雑誌 Vol.50 No.6 Page.1039-1040,2007
2) Bohler,L:Diagnosis,pathology and treatmen of fractures of the os calcis.J.Bone Joint Surg.13:75 ～ 89,1391

# 足関節後果骨折に対する治療経験

宮崎江南病院　整形外科　益山　松三　坂田　勝美　甲斐　糸乃
吉川　大輔　吉田　修子

## はじめに

後果骨折を伴う足関節果部骨折症例には、陥没骨片を有するものや後方亜脱臼を示すものなど軸圧外力による外傷を示唆する例が存在する ( 図１)。我々はこのような骨折型を posterior pilon fracture として、①後内側アプローチによる後果・内果内固定②外側アプローチによる外果内固定というように、通常の果部骨折とは異なる手順で手術を行っている。

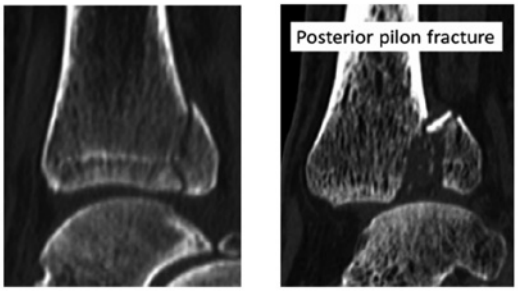


回旋外力　　軸圧外力

図１　足関節後果骨折

## 対象および方法

2014 年 5 月から 2015 年 6 月に手術加療行った 4 例で、男性 2 例、女性 2 例であった。平均年齢は 59 歳 (40-76 歳 )、平均観察期間は 12 か月 (11-17 か月 ) であった。受傷機転は高所からの転落 2 例、交通外傷 1 例、平地での転倒 1 例であり、受傷からの手術待機期間は平均 8.7 日 (7-12 日 ) であった。骨折型分類は AO 分類および､術前 CT による後果骨片評価 ( 原口の分類 ) [1] を用いて行った。レントゲン評価および臨床成績は Burwell の評価 [2] を用い、手術後 6 か月の時点で評価行った。

## 結　果

症例一覧を表 1 に示す。AO 分類は B3:3 例、B2:1 例。原口分類は全例 type Ⅱであった。術後 6 ヶ月で Burwell 評価は good 3 例、fair 1 例、レントゲン評価は全例 anatomical であった。Fair の 1 例は 59 歳女性の症例であり、術後 7 か月にて偽関節のため再手術を要したが、その後骨癒合得られ Burwell 評価 good となった。

| 症例 | 年齢/性 | 受傷機転 | AO分類 | CT分類 | 免荷期間 | 臨床成績 / X-p評価 | 合併症 |
|---|---|---|---|---|---|---|---|
| 1 | 61/M | 交通 | B3 | Ⅱ | 6w | Good/ Anatomical | なし |
| 2 | 59/ F | 転倒 | B3 | Ⅱ | 6w | Fair→Good/ Anatomical | 内果 癒合遅延 |
| 3 | 76/ F | 転落 | B2 | Ⅱ | 3w | Good/ Anatomical | なし |
| 4 | 40/M | 転落 | B3 | Ⅱ | 3w | Good/ Anatomical | なし |

表１　症例一覧

## 症　例

症例１：61 歳、男性、交通外傷。受傷翌日に当院紹介受診。CT 矢状断にて後方亜脱臼を有する粉砕骨折であった ( 図 2)。腫脹軽減を待ったうえでの内固定を予定していたが、赤色水疱を伴う高度腫脹を認めたため 2 期的手術へ方針変更とした。受傷後 7 日目に創外固定にて外果整復したが、後果転位は残存したままであった。( 図 3) 受傷後 16 日目に第 2 回手術を施行、後内側アプローチにて後果の整復試みたが、転位した内果骨片が阻害因子となっており、内果の整復仮固定を先に行うことで後果整復も可能となった。後果内固定は 4.0mm Cannulated Cancellous screw 3 本にて行い十分な固定力を得ることができた。術後 4 か月で原職復帰し､Burwell 評価 good であった。

症例 2：56 歳女性。平地での転倒にて受傷。CT 矢状断にて関節面不整を有する粉砕骨折であった ( 図４)。受傷後 8 日目に手術施行 ( 図 5)。陥没骨片の整復に難渋したが、内果骨片を開くと関節面の確認整

復が容易となった。脆弱な骨質であり6週免荷とした。経過良好であったが術後7か月で誘引なく内果部の疼痛出現し、歩行困難となった。内果骨折の偽関節で(図6)、再手術行い骨癒合獲得し歩行時痛消失した(図7)。骨折部へのsharing forceが原因と思われ、内果縦型骨折に対する内固定材の選択を反省した。

a b c d　**図2　症例1**

a,b:受傷時X線
c,d:CT(MPR)距骨は後方亜脱臼し、後果骨折線は内側にまで及んでいる。

a b c d　**図3　症例1**

a,b:初回術後X線　創外固定での外果整復後も、後果は転位残存している。
c,d:第2回術後X線　後果骨片整復得られている。

a b c d　**図4　症例2**

a,b:受傷時X線
c,d:CT(MPR)
骨折線(白矢印)は内側に及んでいる。

a b c d　**図5　症例2**

a,b:術後X線
c,d:術後3か月X線　内果の仮骨形成認める。

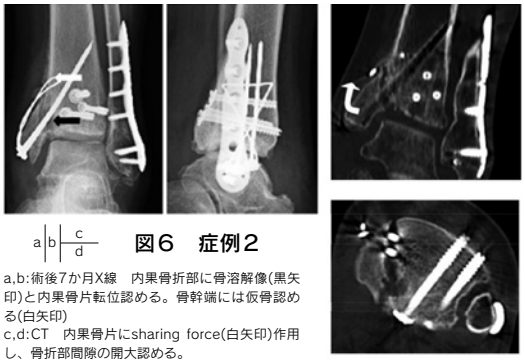

a b c d　**図6　症例2**

a,b:術後7か月X線　内果骨折部に骨溶解像(黒矢印)と内果骨片転位認める。骨幹端には仮骨認める(白矢印)
c,d:CT　内果骨片にsharing force(白矢印)作用し、骨折部間隙の開大認める。

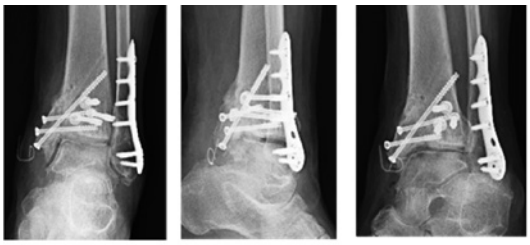

a b c　**図7　症例2**

a,b,c:再手術後X線　骨折部間隙は改善認している。

## 考　察

外果骨折を伴う足関節後果骨折では外果を先に整復固定し、ligamentotaxisでの後果整復を期待するのが一般的と思われる。当科においても後外側アプローチで外果・後果の順に整復固定行った後に内側アプローチで内果の整復固定を行ってきた。しかし、後果骨片が大きい例や陥没骨片が存在する例、あるいは転位した内果骨片が後果整復を阻害する例で後果整復に難渋してきた。

また、原口ら[1)]は後果骨折57例のCT研究を行い、

骨折線位置による分類と後果骨折の多様性を報告している ( 図 8)。内側に骨折線の及ぶ type Ⅱは全体の 19％で予想以上に高い頻度であること、type Ⅱの骨片は明らかに type Ⅰに比べて大きいこと、一般的に内固定必要とされる脛骨天蓋の 25％を超える後果骨折例はほとんどが type Ⅱであることが判明し、後果骨片固定には内側進入が合理的と述べている。当科でも後内側アプローチの有用性を実感し、以後原口分類 type Ⅱに対しては、積極的に採用している。他の施設においては展開の際に屈筋支帯を温存する報告[3] もあったが、神経血管束を安全に保護し、骨折部の直視確認を容易に行うため、我々は支帯を一旦切開し後脛骨筋腱と長母趾屈筋腱を脱臼させる方法を用いている。本術式は後果・内果の観察が容易で、様々な骨折型に対応可能と思われた。なかでも転位した内果骨片が整復阻害因子となる場合には特に有用で、外果プレート設置前なので、後果の整復位の確認自体も直視下・透視下ともに容易であった。しかし、神経血管束を展開する本術式は医原性損傷や術後の腱脱臼、血流障害に伴う皮下断裂などが問題点として挙げられる。実際、手術創部 ( 後内側 ) からの術後浸出液が通常の内側アプローチに比べ長期化する印象もあるため、術前 CT での骨折型や局所の軟部組織評価に基づいた入念な術前計画を行い、慎重に適用する必要があると思われた。

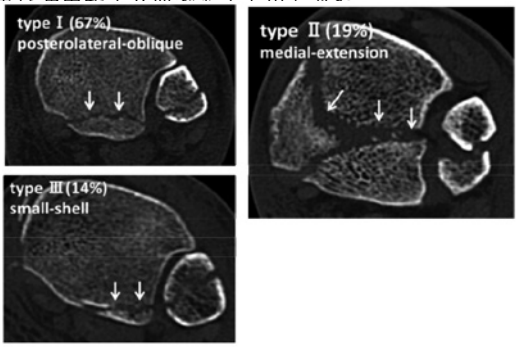


**図８　CTによる分類(原口分類)**

## まとめ

1) 後内側進入法を用い手術行った後果骨折を含む足関節骨折 4 例について報告した
2) 原口分類 type Ⅱのような症例に対しては後内側→外側アプローチにて脛骨→腓骨の順での内固定も有用であると思われた
3) 当科術式にて比較的良好な成績が得られた

## 参考文献

1)　原口直樹：足関節後果骨折の病態 . 整形外科 2008;59 巻 6 号 :668-671

2)　Burwell HN,Charnley AD.The treatment of displaced fracture at the ankle by rigid internal fixation and early joint movement.J Bone Joint Surg Br 1965;47(4):634-660

3)　寺田忠司ら：後方アプローチ要した足関節果部骨折の治療経験 . 骨折 2011; 第 33 巻 No2:490-494

# 当院における新鮮月状骨周囲脱臼の治療成績

宮崎市郡医師会病院　整形外科　山口洋一朗　森　　治樹
松岡　　篤　今里　浩之

## はじめに

月状骨周囲脱臼および月状骨脱臼はそれ自体まれではあるが、手根骨脱臼の中では最も多い脱臼であり、見逃し例も多いとされ陳旧例になることで整復が困難になる症例、新鮮例で整復できたとしてもその後の手根不安定症に発展する例も多く報告されている。今回、我々が経験した新鮮月状骨周囲脱臼の2例を報告するとともに治療方法に関して文献的考察を加え報告する。

## 症例提示

症例1

45歳　男性　2mの高さのはしごから転落し受傷

・身体所見

手関節腫脹あり　手指の麻痺なし　正中神経領域の知覚異常なし

・Xp　(図1)

月状骨周囲脱臼・舟状骨骨折・手根骨多発骨折

Greater arc 損傷 (+)

Mayfieldの進行期分類 StageIII,Green & O'Brienの分類　typeII

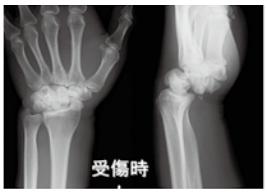


図1

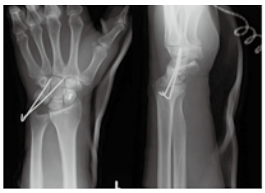

図2

・治療経過

受傷当日に脱臼整復および経皮ピンニング、そして舟状骨に対してDTJスクリューを挿入した。(図2)術後はシーネ固定とし、8週でピンを抜去した。

画像評価に関して,術後3ヶ月の時点でVISI変形を認めたが、これを最後に当院来院がなく、画像的なフォローはできていない。(図3)

Carpal height ratio(CHR)は0.55から0.50と低下を認めたが正常値の範囲内であった。radiolunate angle (RA)は術直後から-23°とVISI変形をきたしており、最終観察時も-44.1°と著明なVISI変形を認めた。(表1)

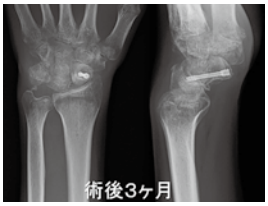


図3

| | 術直後 | 最終観察時 |
|---|---|---|
| CHR | 0.55 | 0.50 |
| RA | -23.0° | -44.1° |

表1

他院でリハビリテーションを継続しており、同院での最終の身体所見では手関節ROMは背屈　50°,掌屈　30°,回内　90°,回外　75°,握力　19kg（健側 44kg）であり,疼痛は認めなかったが、掌背屈でのROM制限と握力の低下を認めた。ただ、術後6ヶ月時点での所見であり、術後1年4ヶ月の時点で電話調査したところ明らかなROMや握力の左右差は認めておらず、ビル管理の仕事も問題なくできているとのことであった。

症例2

63歳　男性　2mの高さの木から転落し受傷

・身体所見

手関節腫脹あり　手指の麻痺なし　正中神経領域の知覚異常なし

・Xp(図4)

月状骨周囲脱臼・舟状骨骨折・手根骨多発骨折

Lesser arc 損傷 (+)

Mayfieldの進行期分類 StageIV,Green & O'Brienの分類　typeI

・治療経過

受傷当日に徒手整復実施し、そのまま経皮的にピンニングを行った。(図5) 術後はギプス固定とし、8週後にピンを抜去した。

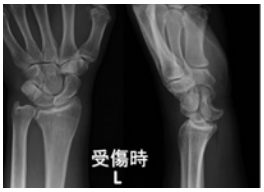


図4

図5

最終観察時のCHRは正常値の範囲内で手根骨の圧潰所見は認められなかったが,DISI変形を認めた。(図6)(表2) 最終観察時の身体所見は背屈　80°, 掌屈60°, 回内　90°, 回外　90°, 握力34kg（健側 40kg）であった。若干の掌屈制限は認めるものの概ね良好であった。

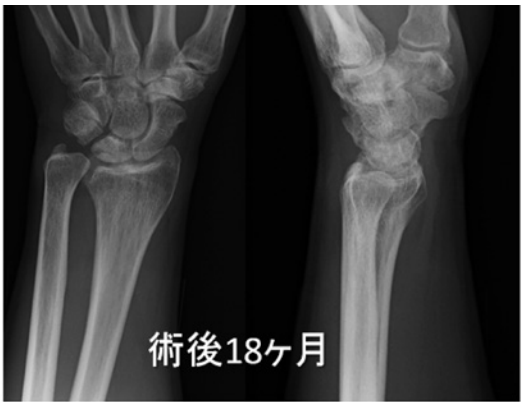


図6

吉田ら(1989 整形外科と災害外科)
手根骨配列異常の有無は観血的整復術と徒手整復術では有意差なし

田嶋ら(1999 整形外科と災害外科)
背側の靭帯修復が手関節拘縮の一因となっている可能性がある

露口ら(1997 日手会)
三浪(2003 リハビリテーション医学)
靭帯修復は掌側からだけでなく背側からも行うべき

名倉ら(2009 中部整災)
非観血的整復と経皮的鋼線刺入のみで手根配列異常を認めた

名倉ら(2011 日手会)
Green & O'brien分類 I,IV型には靭帯修復が必要

図7

| | 術直後 | 最終観察時 |
|---|---|---|
| CHR | 0.55 | 0.51 |
| RA | 0.3° | 19.5° |

表2

## 考　察

新鮮月状骨周囲脱臼に対して閉鎖的に整復を行うか観血的に行うか、ピンニングを行うか外固定のみとするか、靭帯修復・再建を行うかどうかなど、様々なことについて議論されてきた。それぞれの治療法に関して術後の機能予後や画像上の手根配列異常の有無について検討されている。

本邦の文献でも様々な報告がなされている。(図7) 機能予後・手根配列異常回避の観点から近年は靭帯修復は必須であるという意見が多く、最近のトピックでは修復を掌側のみから行うか掌背側の両方から行うのかということになっている。

2015年、Caryは様々な報告を検討し、掌背側アプローチと掌側アプローチでは機能予後に差はないとレビューしている[1)]。だが手の外科のバイブル的存在の教科書であるGreen手の外科とThe WRISTでは掌背側アプローチをすすめている。

また、Greenの手の外科では背側舟状月状靭帯と掌側月状三角靭帯の修復は必須との記述がある。このような諸家の報告でもばらつきはあるが、実際に靭帯修復を行うとなると難しい側面もあるのではないだろうか。

## 結　語

月状骨脱臼および月状骨周囲脱臼の新鮮例2例を経験した。早期の脱臼整復および経皮ピンニングによる固定を行ったが、術後手根配列異常を認めた。骨折型次第では靭帯修復も必要と考えられた。

## 参考文献

1)　Cary Fletcher.:Surgical management of perilunate dislocations,EC Orthopaedics,2.5:168-173,2015

# 外側小皮切によるスクリュー固定を併用したWesthues変法にて骨接合を行った踵骨骨折の1例

野崎東病院　整形外科　三橋　龍馬　田島　直也　久保紳一郎
野崎正太郎　小島　岳史

## はじめに

踵骨関節内骨折の治療法に対してはいまだに議論のあるところである。粉砕が強い症例に対しては拡大外側アプローチによるロッキングプレートを用いた骨接合を行わざるをえない症例もあるが、軟部組織の合併症が危惧され創部壊死を来すとする報告もある。Westhues 変法にて手術を行う場合には皮膚障害を来たす可能性は低いが術中に関節面の詳細な評価が困難なこともある。後距踵関節の関節面不整が残存した場合には術後疼痛の原因となることもあり正確な整復が必要である。我々は外側小皮切を加え直視下に関節面の整復を確認後にスクリュー固定を併用した Westhues 変法にて骨接合を行った踵骨骨折の１例を経験したので報告する。

## 症　例

42 歳男性の長距離トラック運転手。トラックの荷台（1.5 m）より転落し受傷した。同日近医にて左踵骨骨折と診断され大本法を行い整復するも整復不良であり、手術適応との診断にて受傷２日後に当科外来紹介受診となった。20 年以上の喫煙歴あり。初診時ＸＰ側面像にてベーラー角は 2°で軸位像では内反変形を認めた。（図１）ＣＴにて後距踵関節内骨折を認め 5.5mm の Step Off を認めた。（図２）受傷後 13 日後に 3㎜ Kirschner 鋼線を用い、Westhues 変法の要領で骨片を整復した後にベーラークランプを併用し踵骨の内反変形の整復と踵骨幅の整復を施行した。ある程度整復できたことを透視で確認した後、距踵関節やや遠位に外側横皮切を 2㎝加えた。直視下に後距踵関節面を観察しながら 3㎜ Kirschner 鋼線を用いて整復を微調整した後に中空海綿骨螺子にて内固定を行った。その後 3㎜ Kirschner 鋼線を立方骨まで刺入した。（図３）術後ベーラー角は 30°と改善し踵骨内反と踵骨幅の改善を認めた。（図４）術後はシーネ固定とし術後１週より可動域訓練を開始した。術後４週でピン抜去し、術後５週より装具下に全荷重歩行許可した。術後７週で CT 撮影施行した。骨癒合傾向を認め、１ｍｍ以上の関節面の不整は認めなかった。（図５）術後７か月の最終観察時にも距踵関節の関節面は良好な整復位を得られ骨癒合を認めた。ベーラー角は 30°と矯正損失を認めなかった。（図６）日本足の外科学会機能評価基準（JSSF　scale）は 100 点であり、労働に支障なく成績は良好であった。

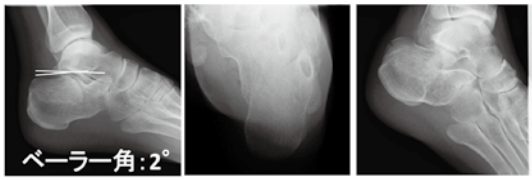


Late　Axial　Anthonsen

図1　初診時XP

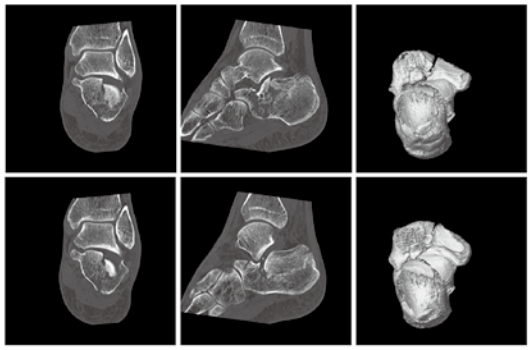

coronal　saggital　3D

図2　初診時CT

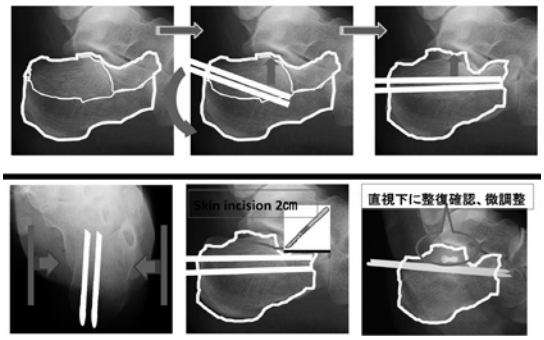


図3　手術の方法

Late　Axial　Anthonsen

図4　術後XP

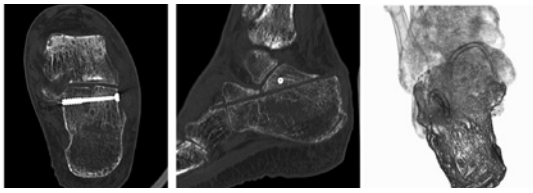

coronal　saggital　3D

図5　術後7週CT

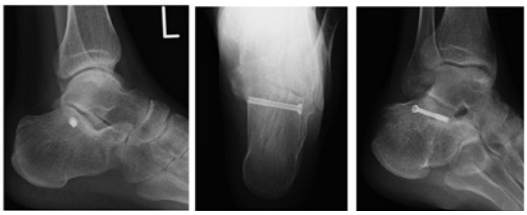


Late　Axial　Anthonsen

図6　術後7ヶ月XP

## 考　察

踵骨外側壁の粉砕が強い症例では拡大外側アプローチによるロッキングプレートを用いて骨接合術を行わざるを得ない。しかしながら合併症として創壊死が危惧される。よって関節内骨折ではないTongue typeに対してはWsthues変法を行う方が良いと考える。単純ＸＰにて一見すると関節内骨折を伴わないTongue typeもあるがCTにて精査すると関節内骨折を合併し関節面のStep Offを呈する骨折型もあるため、踵骨骨折の治療方針決定のためにはCT撮影は必須であると考える。Tongue typeにも典型的な関節外骨折以外に関節内骨折を来す骨折型やデプレッション型との混合型も存在する。またCTを撮影すると様々な骨折型を呈していることも多い。よってCTなどで骨折型を把握して、症例ごとに手術方法を選択する必要がある。黒住らは踵骨骨折の治療成績に影響を及ぼす因子として年齢などを早期因子として挙げた。[1] これらは受傷時に決定されている因子であり、整形外科医である我々は改善しようがない。整形外科医の関与しうる因子、つまり術後因子として黒住らは関節面の整復が予後に影響を及ぼすと報告した。[1] またSandersらは10年以上経過観察可能であった108肢のうち31肢（29%）で関節固定を要したと報告し、合併症として12肢(11%)で先端の壊死を認め処置を要したと報告している。[2] 筆者は踵骨骨折術後患者に関節固定を施行した経験はないが、これは術後長期経過観察を行えていないことや疼痛の訴えがあっても踵骨の術後は疼痛を訴えがちであるとの認識があり関節固定の適応患者に対し適切な治療を行えていない可能性があるのではないかと考えている。関節面の整復が十分ではない症例に対して整復が不十分であることを自覚できておらずそれゆえに患者より疼痛の訴えがあっても加療せず、関節固定が必要な患者から目を背けていた可能性があると自戒するべきかもしれない。つまり術者は自分の踵骨骨折の術後患者は特に困っていないと思い込んでいるが、実は術者が自覚できていないだけで実際には患者（または経過を見ることとなる術者以外の担当主治医）は困っているという可能性があると考える。術後に自信を持って患者に整復は完璧ですと説明するために、転位が１ｍｍ以下の関節面の整復を目指すのであれば、我々は透視にての関節面の確認には限界があるため関節内骨折に対しては直視下に関節面を整復することが望ましいと考える。よって外側壁の粉砕が高度ではなく、骨質が良好で術前にWsthues変法にて骨片の整復が行い得ると予想される症例に対しては外側に小皮切を加え、直視下に関節面を確認しスクリュー固定などによる固定を併用することは有用であると考える。また我々は踵骨の内反変形や骨幅の改善が不十分である場合にはベーラークランプを併用することで踵骨の内反変形の整復、骨幅拡大の予防に努めている。本術式では外側よりの小皮切で関節内を観察するため関節面内側の転位がある場合には整復の確認が困難なことがあるため術前のＣＴでの骨折型の把握が必須となる。経皮的なピンによる整復とベーラークランプを用いても満足な整復が得られない症例では小皮切での手術は困難な場合もあるがその場合には外側小皮切を加えずに、拡大外側アプローチにてロッ

キングプレートを行うことも可能であると考える。今後の展望としては生体内吸収性骨接合材で内固定することで抜釘も不要となるため検討予定である。またRS screwなどの中空のHeadless screwなどを使用することで経皮的に刺入したピンの処置が不要となる利点もあるが抜釘を要する可能性があることと、(他院よりの紹介患者における経験ではあるが)中空であるためにスクリュー先端部から皮下への連続性があり関節液や血液の浸出を認めスクリュー刺入部の創治癒が遅延し、最終的に創離解した症例を経験したこともあり現時点で使用する予定はない。

## 結　語

踵骨関節内骨折ではCTで骨折型を把握し、症例ごとに手術方法を選択する必要がある。骨質が良好で粉砕が強くなく、後距踵関節の整復を要する症例（内側の転位は除く）で術後に軟部組織障害が危惧される症例では外側横皮切にての内固定を併用するWesthues変法は治療の選択肢となりうる。

## 参考文献


1) 黒住健人ほか：踵骨骨折の治療経験一型側壁，外側壁，踵立方関節の整復一．骨折，25(2)：519 − 522，2003.
2) Sanders R J Orthop Trauma 2014 Oct;28(10):551-63

# 宮崎大学整形外科関連病院における学会活動と論文執筆活動
## －いわゆる‘外病院’でキャリアアップは可能なのか－

野崎東病院　整形外科　　小島　岳史　久保紳一郎　田島　直也
野﨑正太郎　三橋　龍馬
宮崎大学医学部　整形外科　帖佐　悦男

### はじめに

医学実習生や研修医から「宮崎大学整形外科では，派遣先の一般病院でも学会発表や論文執筆してキャリア形成することが可能なのか．」と質問されることがある．確かに今までは，いわゆる‘外病院’からの全国学会や海外学会発表，論文執筆の数は少なく，ほとんどが大学所属の医局員の活動によるものであった（表１）．

宮崎でのキャリア形成に不安を抱える研修医の先生に安心してもらえればとの思いから，今回演者の過去14年の学会活動をまとめた．

ここ10年(2005年～2016年)の宮崎市内の各病院からの学会発表の数と公表論文の数を医中誌にて検索した結果，宮崎大学から発表417回，公表論文302編とやはり圧倒的に多いことが確認された（表1）．関本朝久先生が第89回日本整形外科学術総会で優秀ポスター賞を受賞されたこと，舩元太郎先生が第28回日本整形外科学会基礎学術集会で最優秀ポスター賞を受賞されたこと，黒木修司先生が第33回日本骨代謝学会学術集会で優秀ポスター賞を受賞されたことは記憶に新しく，基礎分野も充実している（図１）．

今回は宮崎大学整形外科関連病院のいわゆる外病院でも，手術執刀，学会発表，論文執筆，手術トレーニング等の研鑽が十分積めるのかを明らかにすることを目的とした．

### 結果と考察

手術執刀は宮崎市郡医師会病院で216例，橘病院で847例，宮崎善仁会病院で211例，野崎東病院で141例，8年間で1415例の手術を執刀しており，年平均177件であった（図2）．

比較データとして，DPCやレジストリでインターネット公開されている他病院の手術数を検討した．表2は三橋らが独自に調査したものである．2015年度のDPC登録またはDPC準備病院における大腿骨近位部骨折手術数の上位病院と常勤医師数を調査した．手術数は最も多い東戸塚記念病院（神奈川県）で383例であった．宮崎市郡医師会病院は331例で3番目に手術数が多い病院であったが，常勤医師数は他の病院と比較して圧倒的に少なく，ひとりあたりの手術件数では他の病院と比較し２倍程度の差があり，全国１位という結果であった．

同様の方法で2016年までのTKAレジストリー登録数上位病院を調査すると，やはり常勤医の少なさが際立っており，橘病院に関してはひとりあたりの登録数にすると全国でも２番目に多い数となった（表3）．腰部脊柱管狭窄症(LCS)に対する手術でも同様に常勤医の数で割ると，全国トップクラスの病院とも肩を並べる数となった（表4）．

手術執刀数に関しては常勤医が少ない分，ひとりあたりが執刀できる数は逆に多くなっている可能性が示唆された．

学会発表については，医師会病院で2回，橘病院で19回，善仁会病院で8回，野崎東病院で7回，計36回であった．宮崎の地方会をのぞくと22回であった(図3)．論文，著書執筆は，医師会病院にて1編，橘病院にて12編，善仁会，野崎東病院にて1編ずつで合計15編であった．学会発表はどこの病院に派遣されても，コンスタントにできる状況にある．論文はある程度ひとつの病院での勤務期間が長くなると増えてくる傾向にある（図4）．

比較対象として卒業年度が演者と近く，都市部の医局に入局し，なおかつ大学病院以外の関連病院勤務が長い先生について再度医中誌にて検索した結果，ある程度の数が確保できていることが分かる（表5）．学会・論文数は多い傾向にあるといっていいのではないか．

キャダバートレーニング等の手術トレーニングについては，勤務医が少ないことで，外来，手術の融通が利かず行きづらい環境であるのは確かである．しかし，実際は2年ごとくらいにTKAやACLRの手術トレーニングに行くことができる状況にある(図5)．キャダバートレーニングの魅力として手術トレーニング自体の意義もあるが，なにより全国トップレベルの先生方と寝食ともにすることで，人脈が広がるというメリットが挙げられる．手術見学に関しても，キャダバートレーニングでお世話になったドクターの病院に見学に行かせていただいたり，執刀数の多い病院を紹介していただいたりしながら見学が可能であった(図6)．

Limitationは，英語論文がゼロであることと，発表や論文の数はこなしているが，質はまだまだ低いこと，名刺に医学博士の肩書きがないことである．2013年夜間大学院を経て，当院勤務中に井上先生が肩腱板の3D有限要素解析[1)]で博士号を取得されており，外病院からの真のキャリアアップの好例といえるのではないだろうか．

以上の結果より，地方大学の関連病院いわゆる‘外病院’においても実績を積むことは十分可能であり，勤務医が少ないことによるメリットが活かされていると考えられる．キャリアアップについて心配することはない．

| 所属 | 学会発表数(回) | 論文数(編) |
|---|---|---|
| 宮崎大 | 417 | 302 |
| こども療育センター | 17 | 21 |
| 医師会 | 14 | 9 |
| 野崎東 | 7 | 3 |
| 善仁会 | 4 | 4 |
| 江南病院 | 4 | 2 |

表１　医中誌検索によるこの10年間の学会・論文活動

a) 第89回日整会総会　b) 第28回日整会基礎　c) 第33回骨代謝学会

図１　各学会での表彰風景

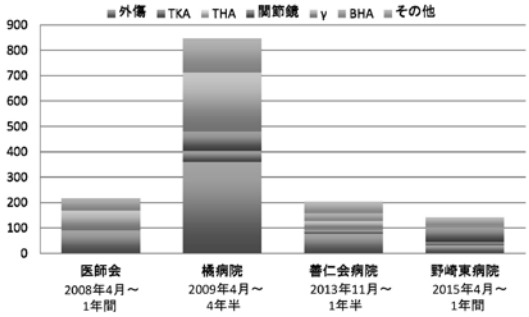


図２　手術執刀数

| 病院名 | | 手術数(例) | 常勤医(人) | 1人あたり(例) |
|---|---|---|---|---|
| 東戸塚記念病院 | 神奈川 | 383 | 8 | 48 |
| 済生会熊本病院 | 熊本 | 335 | 7 | 48 |
| 宮崎市郡医師会病院 | 宮崎 | 331 | 4 | 83 |
| 札幌徳洲会病院 | 北海道 | 328 | 10 | 33 |
| 相澤病院 | 長野 | 239 | 11 | 22 |
| 福岡徳洲会病院 | 福岡 | 251 | 7 | 36 |
| 湘南鎌倉総合病院 | 神奈川 | 273 | 12 | 23 |
| 大垣市民病院 | 岐阜 | 221 | 10 | 22 |

表2　2015年度大腿骨近位部骨折手術数上位病院と常勤医数

| 病院名 | | 登録数(例) | 常勤医(人) | 1人あたり(例) |
|---|---|---|---|---|
| 豊見城中央病院 | 沖縄 | 4010 | 11 | 364 |
| 船橋整形外科病院 | 千葉 | 2988 | 38 | 79 |
| 山形済生会病院 | 山形 | 2749 | 12 | 229 |
| 玉造病院 | 島根 | 2057 | 13 | 158 |
| 福岡整形外科病院 | 福岡 | 1975 | 12 | 165 |
| 苑田会人工関節 センター | 東京 | 1723 | 7 | 246 |
| 八木整形外科 | 北海道 | 1360 | 5 | 272 |
| 橘病院 | 宮崎 | 1163 | 4 | 290 |

表3　TKAレジストリー登録数上位病院と常勤医数

| 病院名 | | 手術数(例) | 常勤医(人) | 1人あたり(例) |
|---|---|---|---|---|
| 岩井整形外科 | 東京 | 621 | 6 | 104 |
| 高岡整志会病院 | 富山 | 562 | 5 | 112 |
| 九段坂病院 | 東京 | 453 | 11 | 41 |
| 滝井病院 | 大阪 | 368 | 11 | 33 |
| 名古屋赤十字 | 愛知 | 306 | 11 | 28 |
| 野崎東病院 | 宮崎 | 102 | 4 | 26 |
| 宮崎大学 | 宮崎 | 55 | 7 | 8 |

表4　2015年度LCS手術数上位病院と常勤医数

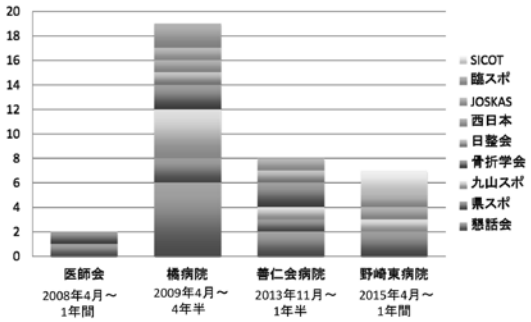


図3　学会発表数

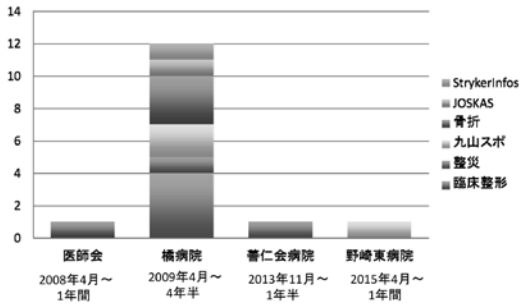


図4　論文・著書執筆数

| 所属医局 | | 卒業年 | 学会発表数(回) | 論文数(編) |
|---|---|---|---|---|
| 宮崎大 | 演者 | H15 | 22 | 15 |
| Q大 | I.S | H11 | 58 | 61 |
| Y大 | N(宮大卒) | H14 | 20 | 3 |
| F大 | K(宮大卒) | H16 | 6 | 7 |
| Q大 | M(宮大卒) | H18 | 10 | 5 |
| J大 | M | H21 | 8 | 6 |

表5　他大学医局員の医中誌検索による学会・論文活動

## 結　語

1、地方の基幹病院であるがゆえに症例が集まりやすい.

2、地方であるがゆえに勤務医が少なく，ひとりあたりの担当症例はむしろ多い傾向にある.

3、手術執刀・学会発表・論文作成に関して十分な実績を積むことが可能である.

4、外病院から博士号を取得する道もある.

5、入局を迷う研修医の先生へ．基礎でも臨床でも，大学でも外病院でもキャリア形成できると思われる.

a) 2011年11月TKAトレーニングinFlorida

b) 2012年3月TKAトレーニング in Thai

←図5　キャダバートレーニング

c) 2016年2月ACLRトレーニング in Hawaii



a) 2013年8月TKA手術見学苑田会人工関節センター（東京）

b) 2015年3月TKA手術見学あんしん病院（神戸）

c) 2016年3月TKA手術見学杉岡記念病院（福岡）

図6　手術見学

## 参考文献

1) Inoue A, Chosa E, Goto K, Tajima N.:Nonlinear stress analysis of the supraspinatus tendon using three-dimensional finite element analysis.Knee Surg Sports Traumatol Arthrosc. 2013 May;21(5):1151-7.

# 大腿骨近位部病的骨折に対して腫瘍用人工骨頭を用いた治療成績

宮崎大学医学部　整形外科　日吉　優　帖佐　悦男　坂本　武郎
濱田　浩朗　池尻　洋史　中村　嘉宏
舩元　太郎　川野　啓介　三股奈津子
北島　潤弥

## はじめに

悪性腫瘍において原発巣治療の進歩によって予後が良くなってきている一方、骨転移をきたす患者も増加がみられ、病的骨折を診察したことがない整形外科医の方が少ない時代になってきているともいえる。原発もしくは転移性骨腫瘍による大腿骨近位部病的骨折は患者のADLならびにQOLを著しく低下させるため、生命予後が期待される症例においては腫瘍用人工骨頭を用いた治療が行われる。今回、当院における腫瘍用人工骨頭を用いた治療成績を報告する。

## 対象および方法

2011年～2014年に大腿骨近位部病的骨折をきたし、腫瘍用人工骨頭置換術を行った12例12肢を対象とした。男性9例、女性3例、手術時平均年齢は70.6歳(50～83)であった。術後平均経過観察期間は1年6ヶ月(2ヶ月～4年)であった。

原発巣は肺癌3例、肝細胞癌2例、腎細胞癌2例、前立腺癌3例、原発性骨腫瘍2例であった。病変部位は大腿骨頚部～転子部6例、大腿骨近位骨幹部6例であった。

使用機種はStryker GMRS 8例、Kyocera Limb Salvage System(KLS) 4例であった。

手術時間、出血量、周術期合併症、局所再発の有無、術後生存期間を検討した。治療成績評価は鈴木の評価[3)]を用いた（表1）。

| | | |
|---|---|---|
| 除痛効果 | 優 | 骨転移巣の疼痛が全く消失し，鎮痛剤の投与必要としない |
| | 良 | 骨転移巣の疼痛が大部分消失したが，時々鎮痛剤の投与要した |
| | 可 | 骨転移巣の疼痛がある程度軽減したが，定期的な鎮痛剤投与要した |
| | 不可 | 骨転移巣の疼痛の軽減を認めなかった |
| 上肢 | 優 | 日常生活に支障なく患肢を使用できる |
| | 良 | 日常生活にやや制限があるが使用できる |
| | 可 | 身の回りのことを他人に頼ることが多い |
| | 不可 | 日常生活上制限が強く，全く使用できない |
| 下肢 | 優 | 杖（装具）を使用すれば屋内，屋外歩行可能 |
| | 良 | 杖（装具）を使用すれば屋内のみ歩行可能 |
| | 可 | 歩行はできないが車椅子での移動が可能 |
| | 不可 | ベット上安静を要した |

表１　鈴木の評価

## 結　果

平均手術時間は3時間10分（2:17～4:08）、平均出血量は612ml(160～1560)であった。

| | |
|---|---|
| 1．原発巣の種類 | |
| Slow growth | 0 |
| ホルモン治療感受性乳癌，ホルモン治療感受性前立腺癌，甲状腺癌，悪性リンパ腫，多発性骨髄腫 | |
| Moderate growth | 2 |
| 分子標的薬使用肺癌，ホルモン治療抵抗性乳癌，ホルモン治療抵抗性前立腺癌，腎癌，子宮体癌，卵巣癌，肉腫，二重癌 | |
| Rapid growth | 3 |
| 分子標的薬非使用肺癌，大腸直腸癌，胃癌，膵癌，頭頚部癌，食道癌，胆嚢癌，肝細胞癌，その他泌尿器癌，悪性黒色腫，原発不明癌，その他 | |
| 2．内臓または脳転移 | |
| なし | 0 |
| 結節性転移 | 1 |
| 播種性転移 | 2 |
| 3．血液検査異常 | |
| normal | 0 |
| abnormal | 1 |
| critical | 2 |
| 4．Performance Status 3－4 | 1 |
| 5．過去化学療法あり | 1 |
| 6．多発骨転移 | 1 |
| Total | 10 |

| | 生存率(%) | | |
|---|---|---|---|
| 予後スコア合計 | 6 カ月 | 12 カ月 | 24 カ月 |
| 0—3 | 98 | 91 | 77 |
| 4—6 | 74 | 50 | 28 |
| 7 点以上 | 27 | 6 | 2 |

表２　改訂片桐Score

周術期合併症は骨折1例、感染1例、脱臼2例であった。局所再発を1例にみとめたが歩行能力は生存期間において保たれていた。全例で除痛が得られ、歩行能力では骨折前に自立歩行可能であった11例中、術

後歩行可能であった症例は10例で、歩行再獲得率は90.9％であった。術後平均生存期間は3年3ヶ月であり、死亡例は全て腫瘍関連死であった。

術前の予後予測に関しては改訂片桐スコア[2)]を用い，平均4.08点であり、7点以上の短期予後症例はみとめなかった（表2）。

治療評価は除痛効果で優8例、良4例と除痛効果を全例でみとめ、下肢機能評価では優9例、良1例、可2例であった。可の1例は骨折前歩行困難例であった。

累積生存率は1 年で67.5%、3年で16.9%であり，中央値は18ヵ月であった（図1）。

移動能力では骨折前自立歩行可能であったのは9例であり、術後はうち4例でなんらかの補助を要したが、受傷前歩行可能であった例での歩行の再獲得率は90%以上であった（図2）。

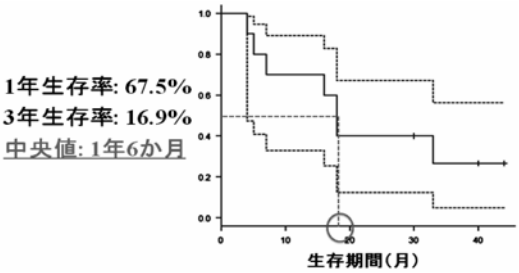


図１　術後累積生存率

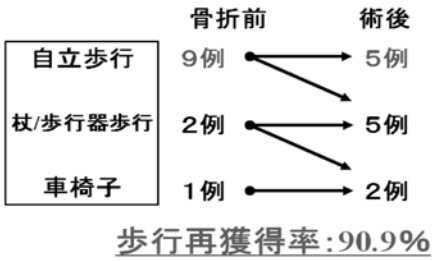


図２　移動能力の術後変化

## 症　例

77歳　男性　前立腺癌。自宅で誘因なく右大腿部痛を自覚。近医受診し、右大腿骨頚部病的骨折の診断で当院転院搬送。右大腿骨頚部の病的骨折をみとめ、前立腺癌転移による病的骨折と診断。改訂片桐scoreは4点であった。広範囲切除、腫瘍用人工骨頭施行。手術時間2:35、出血量160mlであった（図3）。最終観察時、疼痛なく独歩で外来通院中であり、SLR可能、股関節外転筋力の改善もみられ、鈴木の評価ではいずれも優であった。

図３

## 考　察

病的骨折の治療目標は除痛と移動能力の再獲得であり、予後の限られた患者のADLの確保とQOLの改善である。除痛に関しては腫瘍部分・骨折部位を切除・implant置換することで100%の除痛効果が得られており、早期に離床・リハビリテーションが可能である。

移動能力の再獲得率に関しては自験例で術前歩行していた患者では90.9%で歩行の再獲得が可能であり、諸家の報告と遜色なく、治療の目標は達成可能であった[1)]（表3）。予後の得られる症例では腫瘍の切除と人工骨頭の設置による支持性を得ることで局所の再発を抑え、長期の移動能力の維持が可能である。

| | 再獲得率 | 部位 | 術式 |
|---|---|---|---|
| Lane, et al. | 72%(56/78) | 大腿骨 | 人工骨頭 |
| 中島ら | 85%(34/40) | 大腿骨 | 腫瘍用人工骨頭 |
| 倉都ら | 67%(8/12) | 大腿骨 | 腫瘍用人工骨頭 |
| 蒲生ら | 88%(15/17) | 大腿骨 | 腫瘍用人工骨頭 |
| 奥田ら | 71%(10/14) | 大腿骨<br>脛骨 | 腫瘍用人工骨頭<br>セメント骨接合 |
| 自験例 | *90.9%(10/11) | 大腿骨 | 腫瘍用人工骨頭 |

*術前歩行例のみ

表３　歩行の再獲得率

我々は患者の生命予後・全身状態に見合った治療を行うようにし、大腿骨近位部病的骨折の場合、予後が1か月以上見込まれる症例では何らかの手術を行い、主に1か月～3か月では骨接合、3か月～1年では腫瘍掻把とセメント充填を併用した骨接合、1年以上見込まれる例では局所制御率が高い腫瘍用人工骨頭を積極的に用いるようにしている（図4）。

また今回振り返ってみるとゾメタ、ランマークなどの投与も半数以下に留まっており、骨折の治療が終われば他科にという単発的な治療ではなく、QOL改善のためには患者を中心に据えたシームレスな連携を行うことが必要と思われる。

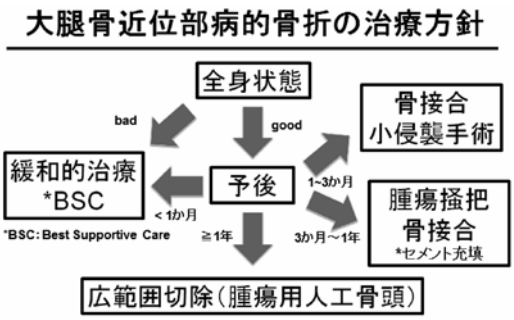


図４

## まとめ

１．当院における大腿骨近位部病的骨折に対して腫瘍用人工骨頭を用いた治療成績を報告した。

２．治療の目的である除痛と歩行能力の再獲得はほぼ全例で可能であった。

３．大腿骨近位部病的骨折において可能な限り腫瘍を切除し、人工骨頭で再建することで除痛と歩行機能の再獲得が得られた。

## 参考文献

1) 奥田　洋史 下肢長管骨転移性骨腫瘍の治療成績 中部整災誌　2014；57：1247 – 1248

2) Katagiri H, Okada R, Takagi T, et al: New prognostic factors and scoring system for patients with skeletal metastasis. Cancer Med 2015 ; 3 : 1359-1367

3) 鈴木勝美．下肢長管骨転移癌に対する手術的療法　整・災外　1988；31：253-259

4) Paul S. Issack, MD, PhD, Jordan Barker, MD, Matthew Baker, MD, Suhel Y. Kotwal, MD, and Joseph M. Lane, MD Current Concepts Review SurgicalManagement ofMetastatic Disease of the Proximal Part of the Femur J Bone Joint Surg Am. 2014;96:2091-8

# 当院における転移性骨腫瘍の治療方針について

県立宮崎病院　整形外科　小田　竜　菊池　直士　樺山　寛光
前田　稔弘　藤井　勇輝　清水　大樹
畑　和宏　岩崎　元気　阿久根広宣

## はじめに

転移性骨腫瘍を有する癌患者の数は１０~２０万人と推定されている。全てをがんセンターのような専門施設で対応するのは不可能であり、その為 市中病院での治療も社会的に求められている。今回いくつかの症例を提示すると共に、癌拠点病院でもある当院での転移性骨腫瘍に対する治療方針を提示する。

| 予後因子 | | スコア |
|---|---|---|
| 原発巣 | | |
| 増殖の遅いもの | ホルモン依存性乳がん<br>ホルモン依存性前立腺がん<br>甲状腺がん<br>多発性骨髄腫<br>悪性リンパ腫 | 0 |
| 中間のもの | 分子標的薬で治療可能な肺がん<br>ホルモン不応性乳がん<br>ホルモン不応性前立腺がん<br>腎細胞がん<br>子宮内膜がん<br>卵巣がん<br>肉腫<br>その他 | 2 |
| 増殖の早いもの | 分子標的薬で治療できない肺がん<br>結腸直腸がん<br>胃がん<br>膵がん<br>頭頸部がん<br>食道がん<br>その他の泌尿器がん<br>メラノーマ<br>肝細胞がん<br>胆嚢がん<br>子宮頸がん<br>原発不明がん | 3 |
| 内臓転移 | 結節性の内臓転移や脳転移 | 1 |
| | 播種性転移（胸膜，腹膜，脳軟膜） | 2 |
| 検査データ | 異常（CRP≧0.4mg/dL，LDH≧250IU/L，血清 Alb≦3.7g/dL） | 1 |
| | 重大な異常（Plt<$10^5$/μL，血清 Ca≧10.3mg/dL，総 Bil≧1.4） | 2 |
| ECOG PS | 3 または 4 | 1 |
| 化学療法歴 | あり | 1 |
| 多発骨転移 | あり | 1 |
| 合計 | | 10 |

表1　新片桐スコア

| 予後スコア合計 | 生存率(%) | | |
|---|---|---|---|
| | 6 カ月 | 12 カ月 | 24 カ月 |
| 0—3 | 98 | 91 | 77 |
| 4—6 | 74 | 50 | 28 |
| 7 点以上 | 27 | 6 | 2 |

表2　予後スコアを３群に分類した生存率

治療方針に先立ち当院では転移性骨腫瘍患者の予後予測のツールとして新片桐スコアを使用している。（表１）新片桐スコアは、転移性骨腫瘍患者８０８例の多変量解析にて、予後悪化因子を抽出し　項目化・スコア化にて患者予後を生存率という形で推測し、（表２）手術加療についても言及されている。手術症例以外の症例も含まれている点が徳橋スコアとの違いである。以下に５つの症例を提示する。

【症例１】６０歳男性。主訴は左股部痛。現病歴は某年　１１月頃～左股部痛出現。翌年３月スクワット中に疼痛悪化。歩行不能となり４月に当院紹介受診。身体所見では左大腿三角部圧痛認め歩行不能・股関節動作時痛認める状態であった。

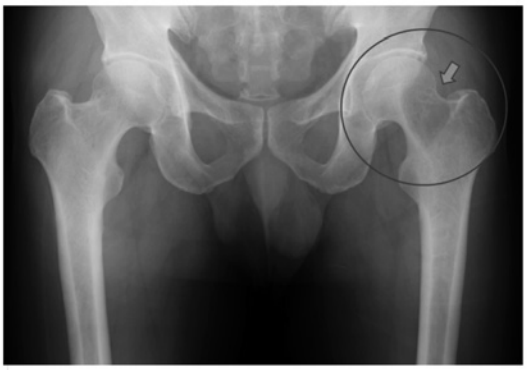

図１

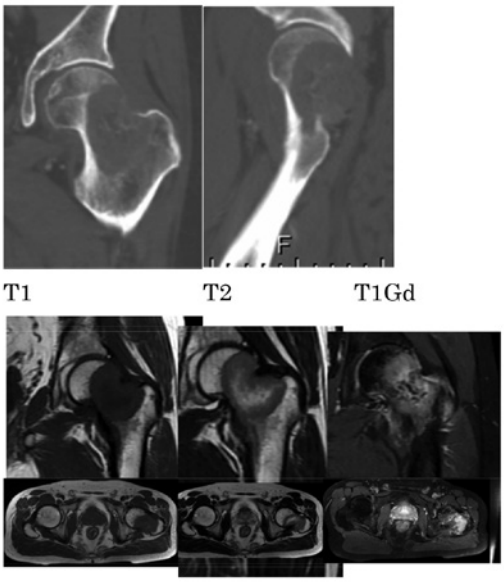


画像上（図１）左大腿骨頸部に転移性骨腫瘍と思われる腫瘍性病変を認めた。全身 CT・骨シンチ・採血検査等で肝内胆管癌 多発転移と診断。新片桐スコア６点で１年生存率５０％であり、局所根治目的の手術では無く除痛・歩行能力獲得（PS 低下防止）目的の姑息的手術としての人工骨頭置換術（遠位設置型）を施行した。（図２）

図２

経過。術後１週から全荷重歩行訓練開始。術後３週目に内科での抗がん剤治療開始。
術後２ヶ月　疼痛改善・杖つき歩行にて自宅退院。
術後５ヶ月、仙骨 meta. 疼痛出現　胸椎 meta. 出現にて入院、放射線治療開始。疼痛改善にて歩行可能となり術後６ヶ月、自宅退院で緩和ケア紹介となっている。術後１年で両下肢麻痺出現。術後１年５ヶ月永眠された。術後１年間は歩行可能であった。

【症例２】67 歳女性乳癌第１腰椎転移、麻痺無し。新片桐スコア２点、１年生存率９１％で、椎体後方の破壊像有り麻痺出現防止目的にて後方固定術を施行。（図３）

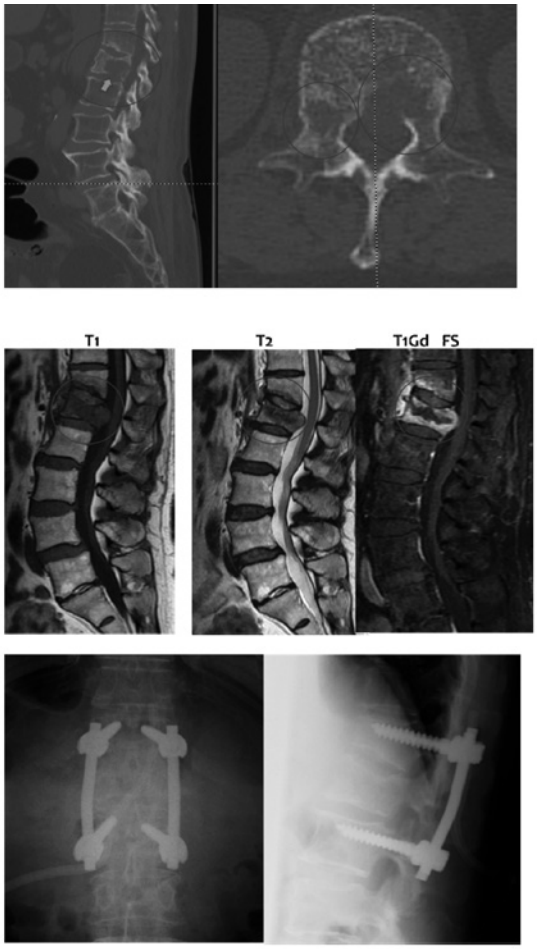


図３

【症例３】64 歳女性 乳癌 右大腿骨頸部転移、骨折＋。初診時新片桐スコア６点手術加療勧めるも、手術希望無く免荷歩行にて経過観察。徐々に骨折部の転位（図４）進行認められたが、最終的に手術受けられること無く初診後５ヶ月目に永眠。

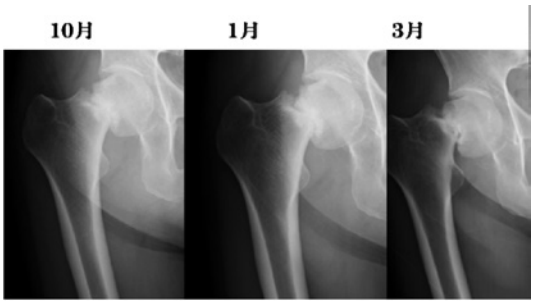


図４

【症例４】70 歳男性、肺がん右大腿骨骨幹部転移による病的骨折。新片桐スコア４～７点。髄内釘術施行。独歩退院。（図５）

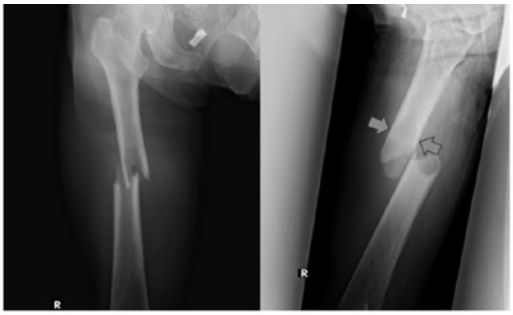

CT

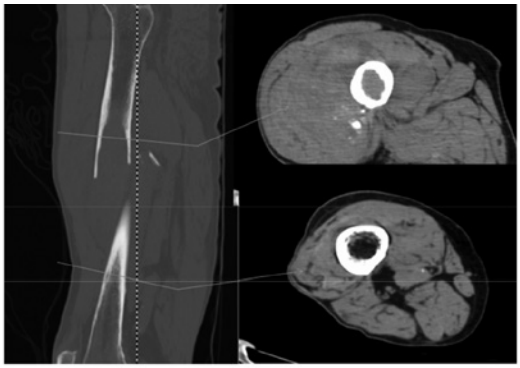

術後Ｘｐ

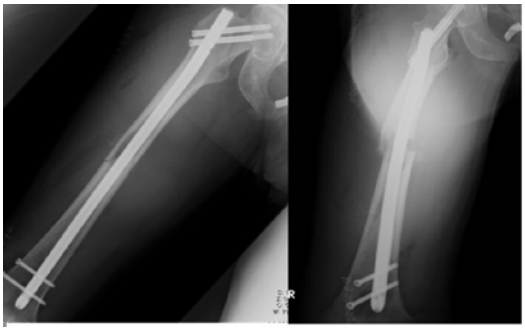

図５

【症例５】77 歳女性、肺がん全身転移・右上腕骨骨幹部転移による病的骨折。新片桐スコア７点。髄内釘術施行。術後 19 ヶ月目で永眠されるも経過中は自力食事摂取可能であった。（図６）

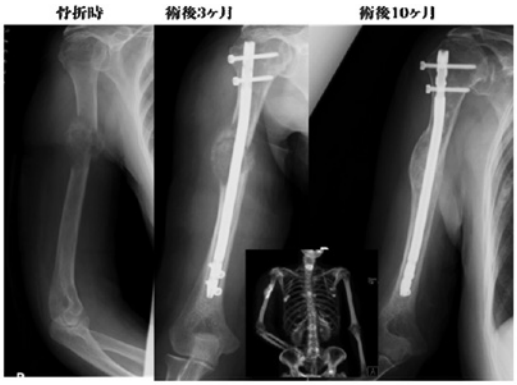


図６

## 考　察

転移性骨腫瘍は診断された時点でステージⅣであり一般的に予後不良である。しかし原発のコントロールが良好で長期予後が望まれ、かつ単発転移症例である場合は局所根治術が選択される。長期予後が望めない、もしくは多発転移の症例では骨接合術（姑息的手術）が検討される。姑息的手術はあくまでもPS 低下防止が目的で有るが、手術加療となる場合、四肢長幹骨では切迫骨折の段階にて折れる前に対応を考え、脊椎骨では麻痺出現のリスク評価に基づいて治療選択が行われるなど、転移の部位別によってそれぞれ治療方針が検討される。治療法の選択において、予後の推定は重要である。症例を通し、新片桐スコアは簡便に予後推定ができる有用なツールであると感じた。術後はガイドラインで推奨されている通りにＢＭＡを使用し、症例に応じて放射線治療・化学療法等も施行されている。

【まとめ】以下に当院の転移性骨腫瘍に対する治療方針を提示する（図７）。

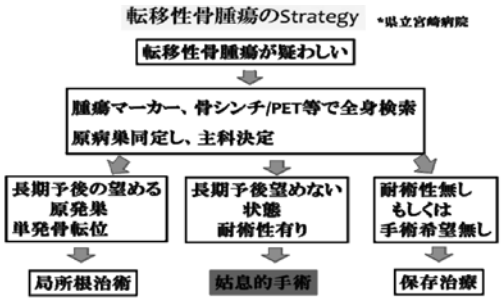


図７

骨転移患者における予後予測は治療法選択において重要な因子である。予後予測において新片桐スコアは有用なツールである。骨転移患者の切迫骨折を含めた骨折症例については耐術性さえ許せば 積極的に手術加療を勧めている。

## 参考文献

1) 骨転移治療ハンドブック 第 1 版 金原出版東京 .2004
2) 片桐浩久ら : 転移性骨腫瘍の予後因子と予後予測システム : 臨床整形外科 :48 巻 7 号　2013 年 7 月
3) 骨転移診療ガイドライン : 編集 日本臨床腫瘍学会 ; 南江堂 .2015

# 液体窒素処理骨を用いて再建を行った骨軟部組織腫瘍の治療成績

宮崎大学医学部　整形外科　中村　嘉宏　帖佐　悦男　坂本　武郎
池尻　洋史　舩元　太郎　日吉　　優
川野　啓介

## はじめに

近年、化学療法の進歩に伴い、患肢温存手術を行っても高い局所制御率の獲得が可能になった。そのため骨欠損に対しては腫瘍型人工関節を主とする非生物学的な再建が広く用いられるが、緩みやインプラント折損などその恒久性には未だ問題を残している。その一方では生物学的な再建に関しても注目されている。生物学的再建とは血管丙付き骨移植などの生きた骨を用いる方法と、そうでない骨を使用する方法に大別される。同種骨の入手が困難な我が国では、放射線、オートクレーブ、パスツール処理骨などの腫瘍処理骨による再建方法が発達した。1999年、金沢大学では腫瘍と共に切除した骨組織を液体窒素にて処理を行い、腫瘍細胞を死滅させた上で再び欠損部に戻して再建する方法を考案し、臨床応用されている[1)]。当院でもそれに準じて2007年より導入している。今回当院で行った液体窒素処理骨を用いて再建した治療経験に関して報告する。

## 手術手技

腫瘍を広範囲切除した後、不要な軟部組織や腫瘍組織をできる限り取り除く。その後液体窒素で20分間処理した後、室温で徐々に解凍させる。腫瘍掻破によって生じた骨欠損部には必要に応じて骨移植を行い、適切なインプラントを用いて再建を終了する。（図１）

## 対象および方法

対症は液体窒素処理骨を用いて再建した骨軟部組織腫瘍の８例を対象とした。男性6例、女性2例、平均年齢21.9歳（8－42歳）であった。検討項目はとして腫瘍の解剖学的部位、骨癒合、合併症、機能予後、予後などに関して調査した。

なお、再建方法は土屋らが提唱する分類を用いた。（図２）

Type1；関節もしくは骨幹部の一部分を摘出
Type2；全関節摘出
Type3；有茎部分で反転させ凍結処理を行ういわゆるpedicle freezing法。

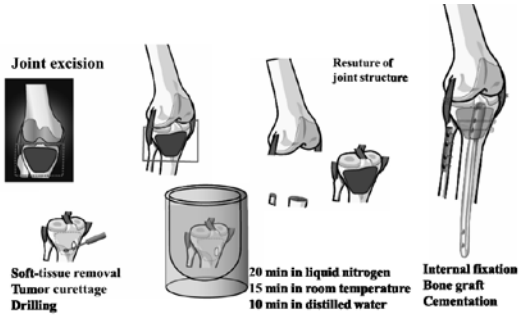


**図１　液体窒素処理に関する手術手技**

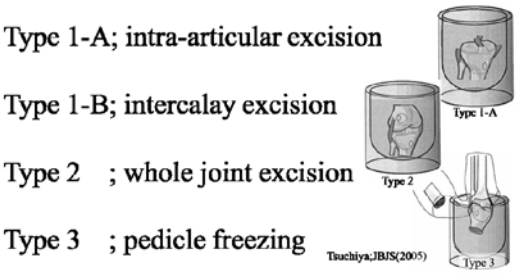


**図２　液体窒素処理方法に関する分類**

## 結　果

対象症例の診断は骨肉腫２例、ユーイング肉腫１例、脂肪肉腫１例、良性疾患では骨巨細胞腫２例、osteofibrous dysplasia1例であった。発生部位は脛骨が最も多く4例（脛骨近位３例、脛骨骨幹部1例）で、大腿骨2例（大腿骨遠位1例、大腿骨骨幹部1例）骨盤2例であった。

| Case | Diagnosis | Chemotherapy | Reconstruction method | Implants |
|---|---|---|---|---|
| M/8 | Ewings sarcoma | VDC+IE | Type 3 | LCP |
| M/13 | liposarcoma | - | Type 1-A | plate/screw |
| M/14 | Osteosarcoma | CDDP+ADM+CAF | Type 3 | IM. nail |
| F/18 | Osteosarcoma | CDDP+ADM+CAF | Type 3 | IM. nail |
| F/18 | Osteofibrous dysplasia | - | Type 1-B | LCP |
| M/20 | Giant cell tumor | - | Type 1-B | LCP |
| M/35 | Osteosarcoma | - | Type 1-B | LCP |
| M/42 | Giant cell tumor | - (Denosumab) | Type 1-B | Plate |

**表１　再建方法ならびに固定方法**

再建方法に関しては、TypeI-Bが最も多く4例、Type3のPedicle freezing法が3例であった。どの症例も内固定材を併用し髄内釘（2例）やロッキングプレート（4例）、その他（2例）を用いて固定した。（表１）骨癒合までの期間は平均6.1ヶ月であった。偽関節は２例で、そのうち１例はインプラントの折損示し、自家骨移植並びにインプラントのRevisionを要した。感染は3例認め、全例デブリードメンにて軽快している。その他骨折、関節症性変化、移植骨の骨吸収などを認めた。（表２）機能予後ならびに生命予後に関しては、脛骨近位部骨肉腫のPedicle freezingの１例は処理骨の骨折と関節症の進行に伴い機能評価がpoorであったが、その他は概ね良好であった。予後として病死１例、肺転移２例示したが、処理骨の局所再発を示した症例は認めなかった。（表３）

| Case | Diagnosis | Bone union (mths.) | Complication | Re-operation |
|---|---|---|---|---|
| M/8 | Ewings sarcoma | 6 | + infection | debridment |
| M/13 | liposarcoma | 3 | - | |
| M/14 | Osteosarcoma | 5 | + infection | debridment |
| F/18 | Osteosarcoma | 5 | + fracture/ OA change | conversion to endoprostheses |
| F/18 | OFD | 6 | + infection | debridment |
| M/20 | Giant cell tumor | 12 | + non-union | - |
| M/35 | Osteosarcoma | - | + non-union | revsision(LCP) |
| M/42 | Giant cell tumor | - | + graft resorption | - |

**表２　骨癒合までの期間ならびに再手術**

| Case | Diagnosis | Reconstruction method | Function (Class.Enneking) | | | Outcome |
|---|---|---|---|---|---|---|
| M/8 | Ewings sarcoma | Type 3 | 28pts. | 93% | excellent | AWD lung meta. |
| M/13 | liposarcoma | Type 1-A | 26pts. | 86% | excellent | AWD lung meta. |
| M/14 | Osteosarcoma | Type 3 | 12pts. | 40% | good | DOD |
| F/18 | Osteosarcoma | Type 3 | 6pts. | 20% | poor | CDF |
| F/18 | OFD | Type 1-B | 27pts. | 90% | excellent | CDF |
| M/20 | Giant cell tumor | Type 1-B | 20pts. | 66.7% | good | CDF |
| M/35 | Osteosarcoma | Type 1-B | 18pts. | 60% | good | CDF |
| M/42 | Giant cell tumor | Type 1-B | 27pts. | 90% | excellent | CDF |

**表３　機能予後ならびに生命予後に関して**

**症例提示**

症例１；13歳男性、右仙腸関節近傍に約12センチ程度の腫瘤性病変示し、生検にて小児には比較的まれな[2)]脱分化型脂肪肉腫の診断を示した。（図３）

手術は拡大腫瘍摘出を目的とし、皮膚、臀筋群並びに腫瘍、腸骨を一塊として右仙腸関節から離断した（図４）。摘出した腸骨から腫瘍、軟部組織を切除し、液体窒素処理を行った。手術は拡大腫瘍摘出を目的とし、皮膚、臀筋群並びに腫瘍、腸骨を一塊として右仙腸関節から離断した（図５）。摘出した腸骨から腫瘍、軟部組織を切除し、液体窒素処理を行った（図６）。処理骨片は骨切り部と仙腸関節にほぼ完全にフィットし、プレートやスクリュー固定が非常に容易で（図７）骨盤の複雑な形態を考慮すると自家処理骨の有用性を実感した。術後６ヶ月の時点で肺転移示したが機能的には若干の跛行示すものの日常生活制限なく、軽度のスポーツが可能で良好な機能予後（Eneking 26pts.）を示した。

症例２；18歳女性、脛骨近位部の通常型骨肉腫（図８）に対し、術前にカフェイン併用化学療法を６クール行ったが、組織病変はnecrosis示し治療効果を示した。手術は脛骨近位部を腫瘍と共に露出し、pedicle freezing法に準じた液体窒素処理法を行った。（図９、図10）術直後は経過良好であったが、術後１年８ヶ月で骨折示し骨接合を行った。その後、関節症性変化が増悪し、最終的に腫瘍型人工関節置換術を必要とした。（図11）

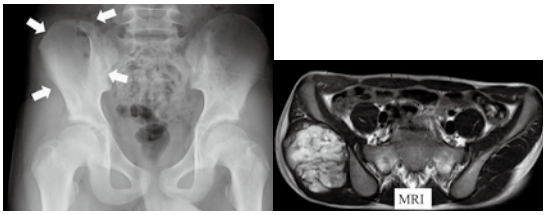


**図３　単純X線ならびにMRI**

**図４　術前の摘出範囲に関して**
**(Enneking and Dunham分類；Type I)**

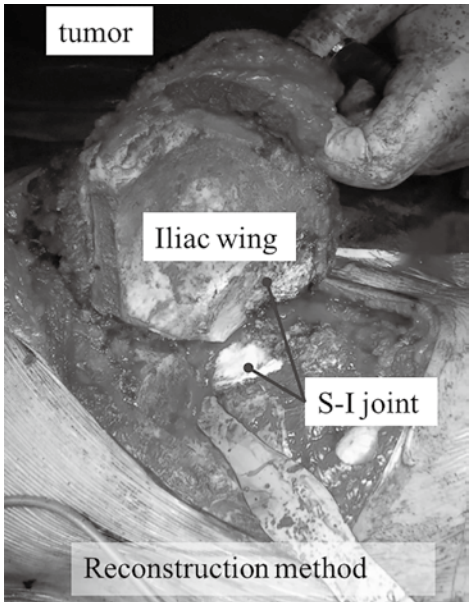


図５　術中所見



After 20min.

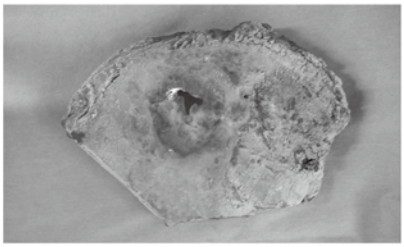

Treated by liquid nitrogen

図６　液体窒素処理後の腸骨

図７　術後単純X線

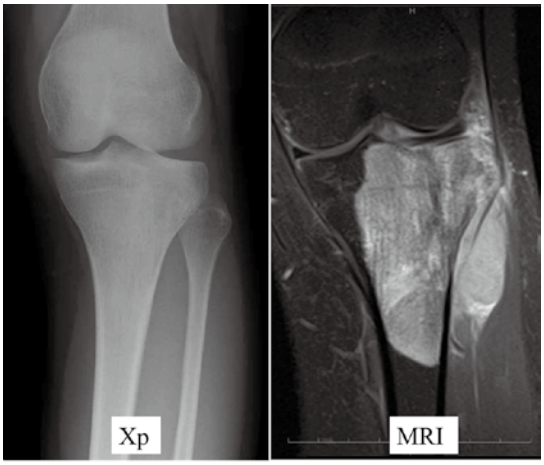


図８　単純X線ならびにMRI




図9　周囲軟部組織を剥離し露出した脛骨

図10　脛骨を反転させ液体窒素処理を施行

図11

High rate of complication

| | |
|---|---|
| ✓ fracture | 1(13%) |
| ✓ non-union | 2(25%) |
| ✓ infection | 3(38%) |
| ✓ graft resorption | 1(13%) |

表４　液体窒素処理手術の高い合併症

## 考　察

液体窒素処理骨の利点は手技が簡便で、骨の生理的活性の温存が可能であり、何より再建材料がperfect fitであることがあげられる。また軟部組織の縫着が可能だったり、温存されたbone stockは仮に合併症かを生じても次の手として人工関節に置換可能な点も、重要な要素である。また、近年は凍結免疫の獲得も注目されている。しかしながらのほとんどの症例に何らかの合併症を有していた（表４）。腫瘍型人工関節へのconversionを必要とした症例はあったが、致命的合併症により濃厚な治療を要したものはなかった。今回の報告では、症例数が少なく術後短期のため引き続き慎重な適応決定、経過観察が必要と推測された。

## まとめ

液体窒素処理による再建術を行った８例を報告した。手技はシンプルで良好な生物学的再建と機能再建が獲得できた。しかし、いくつかの合併症も示し、今後も慎重な評価が必要と思われた。

## 文　献

1) H. Tsuchiya, S.L. Wan, K. Sakayama, N. Yamamoto, H. Nishida, K. Tomita Reconstruction using an autograft containing tumour treated by liquid nitrogen. JBJS 2005 Vol87-B: 218-25.

2) Eric J. Stanelle, Emily R.Christison-Lagay, Emma L.Sidebotham, Samue Singer, Cristina R.Antonescu, Paul A.Meyers, MichaelP.La Quaglia Prognostic Factors and Survival in Pediatric and Adolescent Liposarcoma. Sarcoma Vol.2012: 1-6

# 鎖骨両端骨折に対しLCP
# クラビクルプレートラテラルエクステンションを使用した１例

宮崎市郡医師会病院　整形外科　森　　治樹　三橋　龍馬　梅﨑　哲矢
山口洋一朗　今里　浩之

鎖骨骨折は日常多く遭遇する骨折である。その中でも近位端骨折は比較的稀な骨折であるが、さらに遠位端骨折も合併する例は非常に稀である.遠位端骨折には多くのプレートが報告されているが、近位端骨折の手術手技の報告は少なく、pinやwiringなどが散見されるが,鎖骨近位端後方には神経大血管が存在しており、そのriskを考えるとロッキングプレートが有効である。今回我々は近位端遠位端ともにLCPクラビクルプレートラテラルエクステンション(Depuy Synthes社)を使用して骨接合術を行った。プレートは近位端の形状にも比較的適合しており固定性も良好であった.術後の経過は良好で本症例に対してLCPクラビクルプレートラテラルエクステンションによる骨接合術は有用な治療の1つと考えられた。

Key words:proximal and distal clavicle fracture(鎖骨両端骨折)、 locking plate(ロッキングプレート)、LCP clavicle plate lateral extension(LCPクラビクルプレートラテラルエクステンション)

## はじめに

鎖骨両端骨折をともに手術した報告は極めて少ない。特に近位端骨折に対する手術報告は少ないが、最近ではロッキングプレートを使用した報告が散見される。今回,鎖骨両端骨折に対してともに同側のプレートを使用した1例を経験したので報告する。

## 症　例

症例は87歳、男性。現病歴は自宅の庭の木の剪定中に3m程の高さから転落し受傷。近医で保存療法を行った後、12日目にセカンドオピニオンとして当科紹介となった。

初診時所見:

左鎖骨近位部,遠位部に圧痛があり、特に近位部は外観上,前方への著明な突出を認めた。合併症は特になかった。

レントゲン所見(図1a)

鎖骨の正面像では近位端の骨折ははっきりしなかった。

CT所見(図1b)

鎖骨近位端、遠位端に転位を伴った骨折を認めた。

a　術前レントゲン

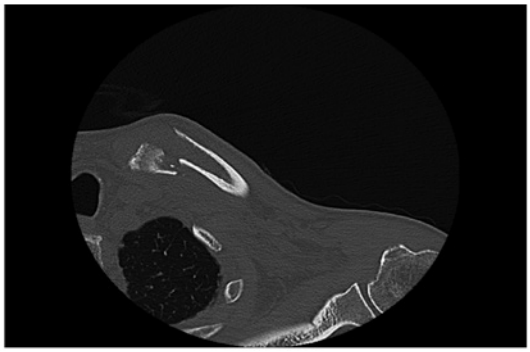

b　術前CT

図1術前画像

**図2　左鎖骨遠位端用のLCPクラビクルプレートラテラルエクステンションを反転させると近位端の形状に合う。**

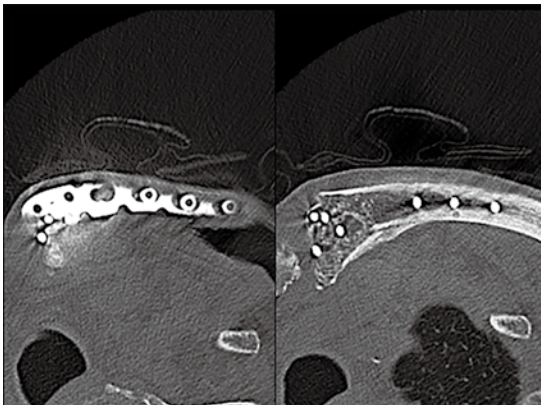

**図3　術後8ヶ月のCTでは近位端には4本のロッキングスクリューが挿入されている.骨癒合も良好である。**

## 経　過

近位端はこのままでは皮膚障害を生じると思われたため、本人と家族と相談の結果、手術を行うこととした。

まず遠位端から内固定を行った。末梢骨片が小さくプレートだけでは固定性が乏しいと思われwiringを追加した。

次に近位端の内固定を行った。プレートだけで良好な固定性が得られた。

術後レントゲン

整復位は良好であった。術後8ヶ月のレントゲンでも明らかな転位はなく、CTでは骨癒合良好であった。

## 考　察

鎖骨骨折は日常よく遭遇する疾患であるが、骨幹部骨折が最も多く遠位端骨折は10~20%、近位端骨折は数%にすぎない。さらに両端骨折ともなると１％以下と非常に稀である[2)]。その中で両端ともに手術を行った症例報告はさらに少ない。

遠位端骨折は転位がある場合には、偽関節になる確率が高く内固定が推奨されている。手術方法はさまざまな方法が報告されているが、その中でプレート固定は多種多様な機種があり我々はLCPクラビクルプレートラテラルエクステンションを用いている.

一方、近位端骨折の治療については遠位骨片が前上方に大きく転位した場合、保存療法では整復保持が困難なため内固定が必要と思われる。手術方法であるが、手術自体の報告は少なくK-W、軟鋼線、ロッキングプレート[3)] などがある。しかしこの部位は解剖学的に神経大血管が後方に存在しpinの逸脱などによる心肺損傷、大動脈損傷や心タンポナーデを生じたとの報告があり[1)] 注意を要する。

そのためロッキングプレートによる固定が有効と考え、我々はラテラルエクステンションを使用できないかと考えた。ドリリングによる心肺損傷や大動脈損傷のriskを考えプレートを鎖骨上面から当てることとし、鎖骨近位端の形状を考え同側のラテラルエクステンションを反転させて使用した。(図2)

術後のCTでは、プレートが近位端の上面にしっかり乗り近位骨片にも4本のロッキングスクリューが挿入されており(図3)、鎖骨近位端骨折に対して有用なプレートと考えられる。

## 結　語

鎖骨両端骨折の症例に対して両端ともにLCPクラビクルプレートラテラルエクステンションを使用し良好な結果を得た。近位端骨折に対して有効な内固定の１つと考えられるが、すべての症例に対して行えるか、今後検討すべきである。

## 参考文献

1) Clark,R.L;Hilgram,J,W;Yawn,D.H:Fatal aortic perforation and cardiac tamponade due to a Kirschner wire migrating from the right sternoclavicular joint.South.Med. J.,67:316-318,1974.

2) 屋良貴宏ら：同側鎖骨に近位端および遠位端骨折を認めた１例。整外と災外、61:728-731,2012.

3) 米倉豊ら：鎖骨近位端骨折に対しロッキングプレートを用いて治療を行った１例。整外と災外、56:546-548,2007.

# 小児脛骨骨幹部骨折に対する弾性髄内釘固定法の治療成績
## Elastic stable intramedullary nailing of pediatric tibial shaft fractures

美郷町国保西郷病院　村岡　辰彦
県立宮崎病院　整形外科　井上三四郎　菊池　直士　阿久根広宣
岩崎　元気　小田　竜

### はじめに

小児脛骨骨幹部骨折の治療法に Gold standard はない。当院では高エネルギー外傷で転位の大きい骨折や開放骨折等に弾性髄内釘を用いた内固定を行っている。治療成績を後ろ向きに調査し、妥当性を評価した。

### 対象・方法

2007 年から 2014 年に加療を行い、抜釘まで観察可能であった 11 例 11 肢を対象とした。受傷時平均年齢は 10.8 歳、骨折型は AO 分類で D/4.1:1 肢、D/5.1:2 肢、D/5.2:4 肢、t-D/4.2:2 肢、t-D/5.1:1 肢、t-D5.2:2 肢であった。4 肢が開放骨折であり、3 肢に同側下肢骨折（2 肢が大腿骨骨幹部骨折、1 肢が triplane 骨折）を合併した。手術時間、周術期合併症、骨癒合までの期間、抜釘までの期間、最終評価時の画像・臨床所見の 5 項目を評価した。

### 結　果

手術時間は平均 46.4 分。3 肢にコンパートメント症候群を合併し、術翌日に筋膜切開を追加した。全例骨癒合し、骨癒合までの期間は平均 85.5 日、抜釘までの期間は平均 218 日であった。最終評価時の画像所見は Excellent7 肢、Good4 肢、臨床所見は全例 Excellent であった。

### 結　語

弾性髄内釘固定法は、画像所見、臨床所見共に良好な成績を収め、小児脛骨骨幹部骨折に対し内固定を行う際、第 1 選択として推奨できる。同側下肢骨折合併例や高エネルギー外傷の際は、術後のコンパートメント症候群への十分な注意が必要である。

# アキレス腱縫合術後に再断裂と創部感染から長期加療が必要となった2例

宮崎大学医学部　整形外科　長澤　誠　田島　卓也　石田　康行
谷口　昇　山口　奈美　大田　智美
戸田　雅　吉留　綾　帖佐　悦男

アキレス腱断裂は日常診療にてよく遭遇する外傷である。保存加療を選択することもあるが、早期復帰のために手術療法を選択することも多い。

皮下の軟部組織が少ないため、術後皮膚のテンションが高くなり、創離解や皮膚壊死を起こしたり、感染し長期に加療が必要になるケースもある。

今回再手術・長期の創処置が必要となった 2 例を経験したので報告する。

【症例 1】 63 歳男性。アキレス腱断裂縫合術後の再断裂に対し Lindholm 変法施行。術後 3 週で創離開した。再手術から 1.5 ヶ月でデブリドマン行い、可能であったため創閉鎖した。以後創縁が一部壊死したが創処置を続け軽快。順調にリハ行なっている。

【症例 2】 35 歳男性。アキレス腱縫合術後創離開あり。数回のデブリ・皮膚縫合行うも閉鎖できず。アキレス腱骨化症もあり骨片摘出・再建術 (Lindholm 変法 )・形成外科による皮弁を行った。しかし術後感染し、再建アキレス腱含めたデブリドマンを行い、創処置を行った。手術から 3 か月で創状態落着き、Thompson test は陰性化した。今後リハ行いながら経過観察していく必要がある。

# 変形性足関節症ステージ４に対し骨きり術を行った１例

県立延岡病院　整形外科　岡村　龍　公文　崇詞　横江　琢示
井口　公貴　栗原　典近
宮崎善仁会病院　整形外科　黒田　宏
宮崎市郡医師会病院　整形外科　松岡　篤

変形性足関節症の低位脛骨骨きり術の適応はステージ３ａまでだが脛骨遠位斜め骨きり術はステージ３ｂだけでなくステージ４にも一部適応がある。我々は変形性足関節症ステージ４に対し脛骨遠位斜め骨きり術を行い、術後経過は１１ヶ月と短期ではあるが良好な成績を得たので報告する。

症例は３８歳男性。２０１４年ごろより右足関節痛が出現、２０１４年１１月に初診し単純Ｘ線写真で変形性足関節症ステージ４の診断。保存治療を行ったが疼痛強く、手術を希望したため２０１５年６月遠位脛骨斜め骨きり術を施行した。術後１１ヶ月の単純Ｘ線写真では関節裂隙は保たれており、日本足の外科学会足関節 . 後足部判定基準では術前６４点から７４点と改善した。経過観察期間は１１ヶ月と短期ではあるが関節固定術を望まない症例では遠位脛骨斜め骨きり術は治療選択の一つになり得る。

# 妊娠中期に発生した化膿性恥骨結合炎

宮崎市郡医師会病院　整形外科　森　　治樹　松岡　　篤
山口洋一朗　今里　浩之

## はじめに

妊娠期間中に化膿性恥骨結合炎を合併することは非常に稀である。今回我々は妊娠中期に化膿性恥骨結合炎を合併した1例を経験したので報告する。

## 症　例

37歳、妊娠24週。当科初診2週間程前、子供が発熱しその10日後より本人にも感冒様症状出現。さらに2日後より恥骨結合部の疼痛を自覚し、徐々に体動困難となりかかりつけの産婦人科より当科紹介受診。X線上、恥骨結合離開と判断し体動困難であったため、当院産婦人科に紹介し入院。入院時検査にて炎症反応高値で38度台発熱、咳嗽、鼻汁などの感冒様症状を呈していたため産婦人科管理下で抗生剤の投与を開始されたが、感冒様症状の改善とともに恥骨結合部の疼痛も軽減した。その間、胎児への影響を考慮し抗生剤の長期投与は行われなかった。同時に妊娠糖尿病を合併しており血糖コントロールが行われた。1ヶ月後に退院し、その2週間後に当科再診した際にX線上、恥骨結合部の広範囲の骨融解像を認め化膿性恥骨結合炎と診断。その後、経腟分娩を経て抗生剤の内服を開始し改善した。

# Body mass indexは麻痺性側弯症の進行に影響を及ぼすか？

宮崎県立こども療育センター　整形外科　門内　一郎　川野　彰裕　梅﨑　哲矢

## 目　的

脳性麻痺における麻痺性側弯症の進行の実態は十分に解明されていない。今回我々は、麻痺性側弯症の進行とBMIとの関連性を評価検討したので報告する。

## 方　法

対象は、脳性麻痺71例（男児42例、女児29例）、平均年齢は男児15.4歳、女児16.0歳、粗大運動レベルはGMFCSレベルⅠⅤ25例、レベルⅤ46例であった。全例臥位での全脊柱前後X線像からCobb角を計測し、診察時の身長、体重から計算されたBMIとの相関関係、およびBMI ≧ 18.5とBMI < 18.5の二群間での比較検討を行った。

## 結　果

平均Cobb角は男児25.02° ± 28.63、女児42.24° ± 40.00と男女間の有意差（P = 0.038）を認めた。BMIとCobb角の相関係数は、男児－0.4、女児－0.43と中程度の負の相関があり、女児の方がより強い相関関係を認めた。BMI < 18.5およびBMI ≧ 18.5の二群間で比較したところ、BMI ≧ 18.5群の平均Cobb角は、男児7.75° ± 5.19、女児10.85° ± 20.65に対し、BMI < 18.5群の平均Cobb角は、男児32.45° ± 34.19、女児52.22° ± 39.73と、男女それぞれ有意なCobb角の増加（P = 0.00145、P = 0.00179）を認めた。また、男女間において、BMI < 18.5では男児よりも女児の方がよりCobb角の増加(P = 0.0133）を認めた。

## 考　察

今回の調査により、麻痺性側弯症とBMIとの関連性が特に女児において示唆された。今後更に検討し、麻痺性側弯症の進行の実態を解明することで、より有効な麻痺性側弯症の治療が可能と考えられる。

# 足趾に発生した腱鞘巨細胞腫の1例

社会医療法人泉和会千代田病院　整形外科　和氣　　聡　小薗　敬洋　首藤　敏秀
鈴木　周一

我々は足趾に発生した腱鞘巨細胞腫の１例を経験したので報告する。症例は 26 歳男性。5 年ほど前から左母趾の腫瘤を自覚。徐々に増大傾向があり当科受診した。左母趾基部背側に腫瘤を認めた。MRI では、T1 強調画像、T2 強調画像とも低信号を示し、Gd で造影効果を示す病変を認めた。確定診断を得るため腫瘍切除術を施行。腫瘍は茶褐色の分葉状腫瘍であり、病理組織学的検査では組織球様細胞の増殖とヘモジデリン沈着を認め、破骨細胞様巨細胞も散見し、診断は腱鞘巨細胞腫であった。術後 7 か月現在、腫瘍の再発は認めていない。腱鞘巨細胞腫は比較的頻度の高い腫瘍であるが、局所再発の危険性もあり、慎重な経過観察を行う必要があると考える。

# 原発不明脊椎転移性腫瘍における当院での原発巣検索について

宮崎大学医学部　整形外科　永井　琢哉　濱中　秀昭　比嘉　聖
李　徳哲　戸田　雅　川越　秀一

2012 年 1 月から 2016 年 4 月に行った原発不明脊椎転移性腫瘍に対する原発巣検索について文献的考察を含めて報告する。17 例（男性 11 例・女性 6 例）で平均年齢 67 歳であった。

最終診断は固形癌 12 例、血液癌 3 例、不明 2 例であった。画像検査で原発巣が推定できたものは CT：8 例であり、PET-CT：6 例であった。CT ガイド下椎体 biopsy を 11 例に施行した。2 例は病理結果で腫瘍性病変陰性であったが、うち 1 例は open biopsy を追加し、確定診断を行えた。原発不明脊椎転移性腫瘍の原発巣を早期に確定することは、治療方針を決定するうえで重要であり、各種画像検査・腫瘍マーカー、biopsy などを組み合わせて総合的に判断する必要があると考えられた。また一度目の biopsy で結果が出なくても、再検することで確定診断ができることがある。

宮崎整形外科懇話会　会則

1　目　　的：整形外科ならびに関連のある諸問題を検討し、経験、知識の交換をおこなうことを目的とする。

2　会　　員：正会員は医師であり、本会の目的に賛同し入会を申し出たもの。賛助会員は正会員以外の会員とする。申し出により自由に退会できる。原則として、会費を２年以上滞納した場合は退会とみなす。任期は２年とし、再任を妨げない。

3　役　　員：世話人若干名をおき、本会の運営・審議にあたる。
会長1名、幹事1名、名誉会員若干名、監事2名をおく。

4　懇 話 会：年２回開催する。演者は原則として正会員とする。演者ならびに抄録は、宮崎整形外科懇話会論文集に掲載する。

5　年 会 費：懇話会の運営に必要な額を徴収する(会費は3,000円)。

6　参 加 費：懇話会には、参加費を徴収する。

7　会計年度：本会の会計は、毎年４月１日に始まり、翌年の３月31日に終わる。年度終了時、毎年監事の監査をうけ、会員に会計報告する。

8　会則の制度･変更：
以上の会則は、世話人会の立案、審議の後、出席会員の過半数の賛成を得て制定、または変更することができる。

9　事 務 局：〒889－1692
宮崎県宮崎市清武町木原5200
宮崎大学医学部整形外科学教室
TEL 0985-85-0986　　におく

10　施　　行：本会則は昭和58年4月1日より施行する。
平成14年12月21日一部改正
平成21年7月11日一部改正
平成22年3月23日一部改正

# 宮崎整形外科懇話会　　投稿規程

1．掲載用原稿として会終了後１カ月以内に送付すること。
2．原稿の長さは、1600字とし、図・表・写真は合わせて4枚程度とする。原稿内容収録のCD-RまたはUSBメモリーを添付すること。メールでも受け付け可とする。
3．引用文献は4個以内とし、原稿の最後に著者名のアルファベット順に並べ、次のように記載する。
著者名：表題、誌名（単行書の場合は、版、編者、発行社、発行地）、巻：ページ、発行年
4．初校校正は著者が行う。
5．原稿送り先

〒889-1692
宮崎県宮崎市清武町木原5200
宮崎大学医学部整形外科学教室内
宮崎整形外科懇話会事務局
☎0985-85-0986　fax0985-84-2931
E-mail: konwakai@med.miyazaki-u.ac.jp

宮崎整形外科懇話会論文集
第 21 号　2016

発　行　日：平成 28 年 11 月
発　行　者：宮崎整形外科懇話会
編集責任者：帖佐　悦男・濱田　浩朗
印刷・製本：藤屋印刷株式会社
印刷・製本：〒 883-0045
宮崎県日向市本町 7-15